



HAL
open science

Impact of lymphovascular invasion on otherwise low-risk papillary thyroid carcinomas: a retrospective and observational study

Rossella Libé, Magalie Haissaguerre, Karine Renaudin, Matthieu Faron, Myriam Decaussin-Petrucci, Frédéric Deschamps, Anne-Paule Gimenez-Roqueplo, Eric Mirallié, Thibaut Murez, François Pattou, et al.

► To cite this version:

Rossella Libé, Magalie Haissaguerre, Karine Renaudin, Matthieu Faron, Myriam Decaussin-Petrucci, et al.. Impact of lymphovascular invasion on otherwise low-risk papillary thyroid carcinomas: a retrospective and observational study. *Bulletin du Cancer*, 2023, 110 (10), pp.707 - 730. 10.1016/j.bulcan.2023.03.015 . inserm-04500838

HAL Id: inserm-04500838

<https://inserm.hal.science/inserm-04500838>

Submitted on 12 Mar 2024

HAL is a multi-disciplinary open access archive for the deposit and dissemination of scientific research documents, whether they are published or not. The documents may come from teaching and research institutions in France or abroad, or from public or private research centers.

L'archive ouverte pluridisciplinaire **HAL**, est destinée au dépôt et à la diffusion de documents scientifiques de niveau recherche, publiés ou non, émanant des établissements d'enseignement et de recherche français ou étrangers, des laboratoires publics ou privés.



Distributed under a Creative Commons Attribution - NonCommercial - NoDerivatives 4.0 International License

Recommandations conjointes du réseau National ENDOCAN-COMETE, de l'Association francophone de chirurgie endocrinienne et de la Société française d'urologie pour la prise en charge du carcinome corticosurrénalien

Rossella Libé^{1,16}, Magalie Haissaguerre^{2,16}, Karine Renaudin³, Matthieu Faron⁴, Myriam Decaussin-Petrucci⁵, Frédéric Deschamps⁶, Anne-Paule Gimenez-Roqueplo⁷, Eric Mirallie⁸, Thibaut Murez⁹, François Pattou¹⁰, Laurence Rocher¹¹, David Taïeb¹², Pierre Henri Savoie¹³, Antoine Tabarin², Jérôme Bertherat¹, Eric Baudin^{14,16}, Christelle de la Fouchardière^{15,16}

Disponible sur internet le :

1. CHU Paris Centre, hôpital Cochin, centre coordonnateur ENDOCAN-COMETE, service d'endocrinologie, Paris, France
2. CHU de Bordeaux, hôpital Haut-Lévêque, centre coordonnateur ENDOCAN-COMETE, service d'endocrinologie, Pessac, France
3. CHU de Nantes, hôpital Hôtel-Dieu, service d'anatomie pathologique, Nantes, France
4. Gustave-Roussy Cancer Campus, service de chirurgie viscérale oncologique, Villejuif, France
5. CH de Lyon, hospices civils de Lyon, service d'anatomie pathologique, Lyon, France
6. Gustave-Roussy Cancer Campus, département de radiologie interventionnelle, Villejuif, France
7. AP-HP, hôpital européen Georges-Pompidou, médecine génomique des tumeurs et des cancers, Paris, France
8. CHU de Nantes, hôpital Hôtel-Dieu, institut des maladies de l'appareil digestif, chirurgie cancérologique, digestive et endocrinienne, Nantes, France
9. CHU de Montpellier, département d'urologie et transplantation rénale, Montpellier, France
10. CHRU de Lille, département de chirurgie endocrinienne et métabolique, Lille, France
11. Hôpitaux et université Paris Saclay, hôpital Antoine-Béclère, service de radiologie, Clamart, France
12. La Timone University Hospital, Aix-Marseille University, CERIMED, département de médecine nucléaire, Marseille, France
13. Hôpital d'instruction des Armées Sainte-Anne, service d'urologie, Toulon, France
14. Gustave-Roussy Cancer Campus, centre coordonnateur ENDOCAN-COMETE, service de cancérologie endocrine, Villejuif, France
15. Centre Léon-Bérard, département de cancérologie médicale, 28, rue Laennec, 69008 Lyon, France

Correspondance :

Rossella Libé, Réseau National « ENDOCAN-COMETE-Cancers de la surrenale », Paris, France.
rossella.libe@gmail.com

¹⁶ Ces auteurs ont contribué également.

Mots clés

Carcinome
corticosurrénalien
Recommandations
Diagnostic
Traitement
Suivi

Keywords

Adrenocortical carcinoma
Guidelines
Diagnosis
Treatment
Follow-up

■ Résumé

Le carcinome corticosurrénalien est une tumeur maligne primitive développée aux dépens de la corticosurrénale, définie par un score de Weiss ≥ 3 . Son pronostic est sombre et dépend surtout du stade au diagnostic. Sa prise en charge est assurée en France par les centres experts pluridisciplinaires du réseau national ENDOCAN-COMETE « Cancers de la Surrénale », labellisé par l'Institut national du cancer. Ce document met à jour les recommandations sur la prise en charge du carcinome corticosurrénalien de l'adulte basées sur les données les plus robustes et récentes de la littérature. Il est divisé en onze chapitres : (1) les circonstances de découvertes ; (2) le bilan pré-thérapeutique ; (3) le diagnostic du carcinome corticosurrénalien ; (4) l'oncogénétique ; (5) les classifications pronostiques ; (6) le traitement de l'hypersécrétion hormonale ; (7) le traitement des formes localisées ; (8) le traitement des rechutes ; (9) le traitement des formes avancées ; (10) le suivi ; (11) le cas particulier du carcinome corticosurrénalien et de la grossesse. Des organigrammes sur le traitement des carcinomes corticosurrénaux localisés, les rechutes et les carcinomes corticosurrénaux avancés sont proposés. Un enjeu majeur est la réalisation de la chirurgie dans un centre expert et l'obtention d'une résection R0 des carcinomes corticosurrénaux localisés. Ce document est rédigé par les experts du réseau national ENDOCAN-COMETE et validé par les experts de l'ensemble des sociétés savantes françaises impliquées dans la prise en charge de ces patients (endocrinologie, oncologie médicale, chirurgie endocrinienne, urologie, pathologie, génétique, médecine nucléaire, radiologie, radiologie interventionnelle).

■ Summary

Guidelines of the French National ENDOCAN-COMETE, Association of Endocrine Surgery, Society of Urology for the management of adrenocortical carcinoma

The adrenocortical carcinoma (ACC) is a primary malignant tumor developed from the adrenal cortex, defined by a Weiss score ≥ 3 . Its prognosis is poor and depends mainly on the stage of the disease at diagnosis. Care is organized in France by the multidisciplinary expert centers of the national ENDOCAN-COMETE "Adrenal Cancers" network, certified by the National Cancer Institute. This document updates the guidelines for the management of ACC in adults based on the most robust data in the literature. It's divided into 11 chapters: (1) circumstances of discovery; (2) pre-therapeutic assessment; (3) diagnosis of ACC; (4) oncogenetics; (5) prognostic classifications; (6) treatment of hormonal hypersecretion; (7) treatment of localized forms; (8) treatment of relapses; (9) treatment of advanced forms; (10) follow-up; (11) the particular case of ACC and pregnancy. R0 resection of all localized ACC remains an unmet need and it must be performed in expert centers. Flow-charts for the therapeutic management of localized ACC, relapse or advanced ACC are provided. It was written by the experts from the national ENDOCAN-COMETE network and validated by all French Societies involved in the management of these patients (endocrinology, medical oncology, endocrine surgery, urology, pathology, genetics, nuclear medicine, radiology, interventional radiology).

Introduction

Le carcinome corticosurrénalien est une tumeur rare de la corticosurrénale (0,5-2 cas par million et par an), avec deux pics de survenue, dans la première décennie et entre 40 et 50 ans. L'incidence est plus fréquente chez les femmes (rapport 1.5).

Les circonstances de découverte

Le carcinome corticosurrénalien est pratiquement toujours sporadique, exceptionnellement congénital (Beckwith-Wiedemann) et/ou héréditaire (syndrome de Li-Fraumeni, néoplasie endocrinienne multiple de type 1 [NEM1], syndrome de Gardner, syndrome de Lynch) [1].

Les principales circonstances de découvertes sont : (1) l'hyper-sécrétion hormonale (40-74 % des cas), (2) le syndrome tumoral (40-60 % des cas), (3) fortuite, comme la découverte d'un « incidentalome surrénalien » (10-20 % des cas), (4) très rarement un syndrome paranéoplasique (fièvre, altération de l'état général, hypoglycémie) [2].

Le bilan pré-thérapeutique

Il doit être réalisé dans un délai court de moins d'un mois.

Clinique et biologie

Il recherche : (1) des signes d'hyper-sécrétion de stéroïdes : syndrome de Cushing, hyperandrogénie chez la femme, hyperestrogénie chez l'homme, hypertension artérielle avec hypokaliémie, (2) un syndrome tumoral (masse palpable, des douleurs ou signes de compression en rapport avec le primitif ou des métastases à distance), (3) la date des premiers symptômes, (4) un contexte génétique, (5) l'absence d'arguments pour un autre cancer, éventuellement métastatique, ou un phéochromocytome. Les comorbidités et l'état général (statut

OMS) sont évalués en raison de leur impact pronostique et thérapeutique.

Le bilan biologique général permet d'évaluer la glycémie, la numération formule sanguine, la kaliémie, les fonctions rénale et hépatique (bilan pré-thérapeutique et bilan du retentissement de l'éventuel hypercortisolisme). De manière plus spécifique : on recherchera une hypersécrétion de stéroïdes (cortisol, aldostérone, testostérone chez la femme, œstradiol chez l'homme, SDHEA) et/ou de précurseurs quelle que soit la présentation clinique (sécrétion possible asymptomatique de précurseurs multiples). Le diagnostic de phéochromocytome sera éliminé par le dosage de métanéphrine et normetanéphrine plasmatiques et/ou urinaires [2]. Le profil des stéroïdes urinaires réalisé par spectrométrie de masse est en attente d'une validation prospective [3].

Ce nouveau test pourrait permettre : (1) de démontrer la sécrétion des métabolites des stéroïdes et donc le diagnostic de CSS dans > 80 % des cas, (2) d'avoir une valeur pronostique, car les tumeurs productrices de glucocorticoïdes ont un risque de mortalité plus élevé, (3) de mieux informer sur le risque d'insuffisance surrénale en postopératoire. Nous proposons dans le *tableau I*, un bilan standardisé au diagnostic et lors de la surveillance.

TABLEAU I

Bilan biologique et hormonale standards au diagnostic de CCS.

Bilan hormonal

Hypersécrétion de glucocorticoïdes

Cortisolémie (sérum/plasma) à 0 heure (en hospitalisation) ou cortisol salivaire à 0 heure

ACTH basal (plasmatique)

Freinage dexaméthasone 1 mg à 23 heures (doit être considéré comme pathologique un taux de cortisol plasmatique, prélevé le lendemain matin à 8 heures, supérieur à 50 nmol/L)

Cortisol urinaire des 24 heures (avec créatininurie)

Hypersécrétion d'androgènes ou de précurseurs

DHEA-S (sérum)

17-OH-progesterone, composé S (sérum)

Androstenedione (sérum)

Testostérone (sérum)

17β-œstradiol (sérum), uniquement chez les hommes et les femmes ménopausées

DOC

Métabolites urinaires sur les urines de 24 heures

Hypersécrétion de minéralocorticoïdes

Kaliémie

Aldostérone plasmatique et rénine (activité rénine plasmatique ou rénine directe) [si hypertension artérielle et/ou hypokaliémie]

Hypersécrétion catécholamines

Dérivées méthoxyles plasmatiques ou urinaires

Imagerie

L'imagerie du bilan initial permet une première stadification clinique (cTNM) qui sera affinée, en cas de chirurgie, avec les données anatomopathologiques (pTNM). Elle évalue la possibilité d'une chirurgie complète de la tumeur primitive, son extension locale (organes et ganglions), l'extension vasculaire veineuse et la présence de métastases. L'impact pronostique de la classification TNM est majeur.

La tomодensitométrie (TDM) thoraco-abdomino-pelvienne (TAP)

Les carcinomes corticosurrénaux sont le plus souvent des tumeurs surrenaliennes hétérogènes et/ou présentant une densité spontanée > 10 UH sur la TDM TAP (sensibilité 97 %, spécificité 52 %) [4]. L'étude de la cinétique de la prise du produit de contraste et du lavage de la lésion surrenalienne fournit des informations diagnostiques supplémentaires. Il existe deux types de lavage : absolu et relatif. Un lavage absolu après injection du produit de contraste de moins de 60 % (88 % de sensibilité et 89 % de spécificité) et un lavage relatif après injection du produit de moins de 40 % (67 % de sensibilité et 77 % de spécificité) suggèrent une lésion suspecte (non adénomateuse/non typique de bénignité) [4]. Les carcinomes corticosurrénaux peuvent contenir des calcifications et plus rarement des inclusions graisseuses, tout comme certains adénomes et myélolipomes [4]. Ils comportent volontiers des zones de nécrose et un rehaussement hétérogène. Leur taille est souvent supérieure à quatre centimètres, mais des carcinomes corticosurrénaux de petite taille (inférieure à quatre centimètres) peuvent être dépistés. Des analyses avancées de type « radiomique » sont en cours d'évaluation à la recherche de facteurs prédictifs de malignité en imagerie [5]. La TDM TAP permet de localiser la tumeur, d'évaluer la présence d'une invasion locorégionale (tissu adipeux, ganglions abdominaux, veine cave, veine surrenalienne et rénale) ou des métastases à distance (foie, poumon, ganglions abdominaux, médiastinaux et sus-claviculaires le plus souvent, os et péritoine plus rarement). Il existe un risque de classer des carcinomes corticosurrénaux de stade 3 en stade 2 en préopératoire : l'invasion focale du tissu adipeux ou des organes adjacents, la présence des ganglions atteints peut être de diagnostic difficile à l'imagerie et révélées par l'anatomopathologie.

Examens complémentaires

La TEP au 18F-FDG

La TEP au 18F-FDG doit être systématique avant chirurgie d'une tumeur surrenalienne suspecte de malignité localisée ou métastatique de petit volume (oligométastatique). Elle donne des arguments en faveur de la malignité et participe au bilan d'extension des carcinomes corticosurrénaux. En cas de lésion surrenalienne localisée, différents critères ont été étudiés afin d'aider au diagnostic, tels que le SUVmax et le rapport SUVmax tumeur/SUVfoie : plusieurs valeurs seuils ont été proposées

avec des performances variables (en termes de sensibilité et spécificité) mais ne sont pas validées en routine [2]. Les carcinomes corticosurrénaux ont rarement un ratio de fixation SUVmax tumeur/SUVfoie inférieur à 1,5. Le rôle du TEP au 18F-FDG reste discuté au stade métastatique étendu et lors de la surveillance postopératoire. En cas de carcinome corticosurrénalien oligométastatique, elle est à réaliser pour discuter de la résection chirurgicale.

L'IRM abdominale (et hépatique)

L'IRM abdominale (et hépatique) peut servir en alternative ou en complément de la TDM pour évaluer l'extension locorégionale, ganglionnaire, surtout en cas de doute de métastase ou d'invasion hépatique (sur la TDM ou le TEP au 18F-FDG). Les carcinomes corticosurrénaux ne présentent habituellement pas de chute de signal en opposition de phase comparativement aux adénomes riches en graisse microscopique [2]. Elle peut remplacer le TDM injecté, notamment chez les patients insuffisants rénaux, chez les enfants et les femmes enceintes.

D'autres examens

D'autres examens (ex. IRM cérébrale, osseuse) sont réalisés en fonction des points d'appel cliniques et des résultats du scanner et/ou de la TEP 18-FDG [6].

Faut-il faire une biopsie ? Et si oui avec quelles précautions ?

La biopsie percutanée n'est pas conseillée en première intention si la tumeur primitive est sécrétante et/ou résécable, afin d'éviter le risque de dissémination tumorale. En effet, la biopsie surrenalienne ne permet pas constamment de distinguer un carcinome corticosurrénalien d'un adénome corticosurrénalien atypique. Elle est à discuter au sein de la réunion de concertation pluridisciplinaire ENDOCAN-COMETE en cas de : (1) doute diagnostique avec une tumeur non sécrétante ou d'origine non corticosurrénalienne (par exemple avec une métastase surrenalienne de primitif inconnu ou avec un lymphome ou un sarcome), (2) protocoles comprenant des analyses moléculaires ou indication à une chimiothérapie néoadjuvante pour apprécier le grade de la tumeur (Ki-67 %). Elle doit alors être réalisée par un radiologue expérimenté, en centre expert, guidée par le scanner ou l'échographie, selon la méthodologie appliquée aux sarcomes rétropéritonéaux (une voie d'abord rétropéritonéale, de fort calibre 16G (voire 14G) avec une technique coaxiale est recommandée du fait du risque de dissémination [7]). La congélation des prélèvements de tissu est systématique, notamment dans le cadre du Plan France Médecine Génomique 2025 (PFMG, voir plus bas), afin de permettre ultérieurement de rechercher des cibles thérapeutiques moléculaires.

Le diagnostic du carcinome corticosurrénalien

Diagnostic du carcinome corticosurrénalien : anatomopathologie

Une relecture des carcinomes corticosurrénaux par l'un des pathologistes référents du réseau ENDOCAN-COMETE est recommandée [8]. L'analyse anatomopathologique permet de confirmer l'origine corticosurrénalienne de la tumeur grâce à l'étude immunohistochimique avec *steroidogenic factor 1* (SF1 + : marqueur le plus spécifique de la corticosurrénale) ou à l'aide de plusieurs marqueurs moins spécifiques à ne pas utiliser isolément : Melan A +, Inhibine α +, Calrétinine +, Synaptophysine \pm , chromogranine A – et pancytokératine \pm . En intra-surrénalien, les principaux diagnostics différentiels sont : le phéochromocytome qui partage certains marqueurs communs avec les tumeurs corticosurrénales comme la synaptophysine et parfois l'inhibine α mais exprime la chromogranine A, une métastase (carcinome rénal, carcinome hépatocellulaire, mélanome, adénocarcinomes pulmonaires ou colorectaux, carcinome urothélial...) ou encore un sarcome. Pour les tumeurs corticosurrénales localisées de l'adulte, l'évaluation histopronostique repose sur l'appréciation de critères architecturaux, cytologiques, d'agressivité et de prolifération tumorale combinés sous la forme de score multiparamétriques et sur l'estimation de l'index de prolifération Ki67. Plusieurs scores multiparamétriques validés existent.

Le score de Weiss

Le score de Weiss [9] est actuellement le plus utilisé et est appliqué aux tumeurs corticosurrénales les plus fréquentes. Il repose sur neuf critères cotés 0 ou 1 chacun en fonction de leur absence ou présence : trois sont liés aux caractéristiques architecturales de la tumeur (architecture diffuse supérieure à un tiers de la surface tumorale, nécrose tumorale, ≤ 25 % de cellules claires d'aspect spongiocytaire), trois autres aux caractéristiques nucléaires des cellules (grade nucléaire de Fühman/ISUP III ou IV), compte mitotique > 5 mitoses/10 mm² (50 champs \times 400 de 0,2 mm²), présence de mitose(s) atypique(s) et trois derniers aux caractéristiques invasives de la tumeur (invasion capsulaire, veineuse et sinusoidale). Les tumeurs de score ≥ 3 sont considérées à potentiel métastatique et diagnostiquées comme carcinome corticosurrénalien. L'index mitotique (IM) est un facteur pronostique important qui permet de distinguer des carcinomes de haut grade [index mitotique > 20 mitoses/10 mm² (50 champs \times 400 de 0,2 mm²)] et de bas grade de malignité [index mitotique ≤ 20 mitoses/10 mm² (50 champs \times 400 de 0,2 mm²)] [9]. Les tumeurs de score inférieur à 3 sont considérées comme des adénomes mais font l'objet néanmoins d'une surveillance espacée en présence d'au moins un critère péjoratif parmi : taille supérieure à quatre centimètres et/ou présence d'un critère histologique d'agressivité (invasion

capsulaire, angio-invasion) et/ou d'une activité proliférative élevée (index mitotique > 5 mitoses/10 mm², Ki67 > 5 %). D'autres scores sont discutés au cas par cas.

Le score de Lin Weiss Bisceglia

Le score de Lin Weiss Bisceglia [10] est appliqué aux tumeurs corticosurrénales à cellules oncocytaires pour lesquelles le score de Weiss est inadapté et surestime le potentiel de malignité. Ce score repose sur des critères histologiques divisés en trois critères majeurs (compte mitotique > 5 mitoses/50 champs \times 400, présence de mitose(s) atypique(s), invasion veineuse) et en quatre critères mineurs (taille supérieure à dix centimètres et/ou poids supérieur à 200 g, nécrose tumorale, invasion sinusoidale, invasion capsulaire). La présence d'au moins un critère majeur est en faveur de la malignité de la tumeur. En l'absence de critère majeur, la présence d'au moins un critère mineur est en faveur d'une tumeur de potentiel de malignité incertain (borderline). Le score de Lin Weiss Bisceglia est historiquement préconisé et validé par plusieurs études mais des scores plus récents (score d'Helsinki ou score réticulinique, voir plus bas) sont également utilisables, selon l'OMS 2022. Leurs valeurs diagnostiques ou pronostiques restent à discuter. Dans le cas de tumeur de potentiel de malignité incertain, une surveillance est suggérée, tous les six mois pendant les deux premières années, puis à intervalles plus espacés, en fonction des résultats [11].

D'autres scores font l'objet de recherche.

Le score d'Helsinki

Le score d'Helsinki [12,13] est un score alternatif diagnostique et pronostique applicable aux tumeurs corticosurrénales conventionnelles, oncocytaires et myxoides [11]. Il combine deux paramètres histologiques pondérés (compte mitotique $\times 3$ et nécrose tumorale $\times 5$) avec l'index de prolifération en valeur absolue (Ki67). Un score supérieur à 8,5 est corrélé au potentiel métastatique et supérieur à 17, à un mauvais pronostic.

L'évaluation du réseau réticulinique

L'évaluation du réseau réticulinique à l'aide de la coloration argentique de la réticuline est la base d'un autre algorithme diagnostique pour les tumeurs conventionnelles ou oncocytaires [14]. Une perte de la trame réticulinique dans plus de 25 % de la tumeur est significativement corrélée à la malignité [14].

L'index de prolifération Ki-67

L'index de prolifération Ki-67 est un biomarqueur pronostique majeur des carcinomes corticosurrénaux et participe à l'indication d'un traitement adjuvant. La majorité des carcinomes corticosurrénaux ont un Ki 67 > 5 %. Il est évalué par immunohistochimie avec l'anticorps MIB1 dans les « hot spots » sur la lame où le compte mitotique est le plus élevé. L'évaluation doit être idéalement réalisée par comptage manuel sur photo d'au moins 500 cellules, ou en utilisant un réticule

(oculaire gradué) ou par analyse d'image. L'estimation « à la louche » (« *eye balling* ») est à proscrire.

Quelques marqueurs moléculaires analysés par immunohistochimie

Quelques marqueurs moléculaires analysés par immunohistochimie peuvent aider en cas de diagnostic difficile de carcinome corticosurrénalien parmi lesquels : une expression para-nucléaire de l'*insulin-like growth factor 2* (IGF2) qui est un marqueur spécifique et assez sensible, ou encore une expression nucléaire de la bêta-caténine qui est un marqueur spécifique mais peu sensible [15]. La surexpression de TP53 semble corrélée à l'agressivité du carcinome corticosurrénalien et à la présence d'une mutation somatique [16,17].

Compte rendu anatomopathologique type

Certains items sont requis dans le compte rendu anatomopathologique :

- l'intégrité de la pièce opératoire (rupture capsulaire, morcellement) ;
- le poids et la taille (les trois dimensions) de la tumeur ;
- les neuf items du score de Weiss ;
- le compte mitotique exact sur 10 mm² (50 champs × 400 de 0,2 mm²) permettant la distinction entre carcinome corticosurrénalien de bas et de haut grade ;
- l'index de prolifération Ki67 ;
- le statut de résection R (R0 : résection complète, R1 : résection incomplète microscopiquement, R2 : résection incomplète macroscopiquement et Rx : résection inconnue) avec précision de la marge minimale microscopique ;
- le nombre de ganglions examinés et le nombre de ganglions envahis (N) ;
- la présence d'éventuelles métastases à distance (si réséquées) (M) ;
- le stade pTNM AJCC/UICC huitième édition ;
- la précision d'une cryopréservation de tissu tumoral ;
- la mention suggérant de référer le patient au réseau ENDOCAN-COMETE dédié à la prise en charge des patients.

Médecine personnalisée et conservation de fragments tumoraux et analyses tumorales complémentaires/génotypage

Il est recommandé de cryopréserver des fragments de la tumeur (un à cinq fragments en vue d'une conservation en tumoro-thèque ou centre de ressources biologiques [CRB] local). Idéalement ces fragments congelés doivent être associés à des blocs miroirs de tissu fixé et inclus en paraffine. De nouveaux marqueurs moléculaires diagnostiques et pronostiques sont en effet en cours de développement et de validation et pourraient avoir à l'avenir une place importante dans la prise en charge des tumeurs localisées [18]. La détermination de l'expression des protéines MMR (MLH1, MSH2, MSH6, PMS2) en immunohistochimie (IHC) ou du statut microsatellitaire en biologie moléculaire (PCR) à la recherche d'une déficience des protéines MMR/

instabilité microsatellitaire (dMMR/MSI) est hautement recommandée pour tous les patients pour rechercher un syndrome de Lynch ou à but théranostique (pour la prescription d'immunothérapie). La charge mutationnelle tumorale pourra également être déterminée. L'évaluation du statut de la méthylation de MGMT (O6-méthylguanine-DNA méthyltransferase) peut être utile dans la perspective d'un traitement par dacarbazine/temozolomide (voir plus bas). Un profil moléculaire, basé sur les panels de gènes les plus fréquemment associés aux tumeurs solides est proposé pour les patients au stade métastatique. Le Plan France Médecine Génomique 2025 (PFMG), lancé en 2016, vise à intégrer la médecine génomique dans le système de soins et doit permettre à un nombre important de patients de bénéficier, grâce au séquençage en routine de leur génome, d'une prise en charge diagnostique et thérapeutique plus personnalisée. Il est possible d'y inclure les patients porteurs d'un carcinome corticosurrénalien *via* les plateformes SEQOIA ou AURAGEN. Les pré-indications et modalités de réalisation des analyses génomiques sont disponible sur le lien suivant : <https://pfmtg2025.aviesan.fr/professionnels/preindications-et-mise-en-place/tumeur-et-cancer-rare-de-la-surrenale/>.

Oncogénétique

Une consultation de génétique doit être proposée (a) aux patients de moins de 40 ans, (b) en cas d'histoire familiale évocatrice ou (c) en cas de fréquence allélique élevée d'une altération moléculaire sur le profil moléculaire somatique, en vue de la réalisation d'un test génétique conformément à la législation et aux règles de bonnes pratiques régissant les examens des caractéristiques génétiques d'une personne à des fins médicales [1]. Le génotypage du gène *TP53* doit être proposé chez tous les patients atteints quelle que soit l'histoire personnelle ou familiale de cancer (s), même si la rentabilité diagnostic diminue avec l'âge. La présence d'une mutation de *TP53* fera préférer dans la mesure du possible le recours à la chirurgie et à la chimiothérapie non génotoxique pour limiter le risque de second cancer induit par le traitement (c.-à-d. radiothérapie). La présence d'une déficience du système MMR, est une indication au génotypage des gènes de prédisposition au syndrome de Lynch (*MSH2*, *MLH1*, *PMS2*, *MSH6*). La présence d'éléments cliniques personnels ou familiaux en faveur d'une néoplasie endocrinienne multiple de type 1, d'une polypose adénomateuse familiale, d'un syndrome de Beckwith-Wiedemann, d'une neurofibromatose de type 1 ou d'un complexe de Carney devra faire prescrire le test génétique correspondant. L'identification d'un syndrome génétique permettra la mise en place d'un protocole de surveillance et de soins adapté et offrira la possibilité d'un dépistage génétique pré-symptomatique des apparentés à risque.

Classifications pronostiques

Elle est basée sur le TNM et les facteurs GRAS (Grade, statut de Résection, Âge, Symptômes). Le stade TNM prend en compte la

taille tumorale, l'extension locale, ganglionnaire et vasculaire puis métastatique à distance. La classification ENSAT-UICC TNM huitième édition est utilisée. À côté du TNM, quatre critères pronostiques prédisent indépendamment le risque de rechute et la survie globale quel que soit le stade : le Grade (Weiss > 6 et/ou Ki67 \geq 20 %) (G), le statut de résection du primitif (R), l'Âge du patient (A), la présence de syndrome tumoral ou sécrétoire initial (S). Ces paramètres sont regroupés sous l'acronyme GRAS [19].

Les stades TNM ENSAT-UICC

Le stade TNM est évalué en préopératoire (cTNM) ou en post-opératoire (pTNM) puis regroupé en stades UICC huitième Édition (équivalent au stade ENSAT) [19]. Le stade TNM est :

- stade 1 [tumeur localisée à la surrénale \leq 5 cm (T1)] ;
- stade 2 [tumeur localisée à la surrénale > 5 cm (T2)] ;
- stade 3 [tumeur infiltrant le tissu adipeux (T3), les organes adjacents (T4), la veine rénale et/ou la veine cave (T4) quel que soit le statut ganglionnaire (N0-N1) ; tumeur (T1-T2) avec invasion des ganglions locorégionaux (N1)] ;
- stade 4 [tumeur, quelle que soit la taille (T1-T4), quel que soit le statut ganglionnaire (N0-N1) en cas de métastases à distance (M1)].

C'est un facteur pronostique majeur de rechute et de survie des carcinomes corticosurrénaux. Le risque de rechute à cinq ans est estimé à 18-47 %, 36-62 %, 50-81 %, respectivement pour les stades 1, 2 ou 3. La survie à cinq ans varie selon les stades de 63-88 % pour les stades 1, à 38-73 % pour les stades 2, 19-54 % pour les stades 3 et 0-21 % pour les stades 4 [19-22]. Des données récentes montrent que l'envahissement ganglionnaire a un pronostic défavorable identique au stade 4 [19]. La rareté des curages ganglionnaires participe à la sous-estimation des stades III.

Le statut de résection (« R ») du primitif

Il est défini de la façon suivante :

- R0 : « microscopiquement complète » ;
- R1 : « microscopiquement incomplète » ;
- R2 : « macroscopiquement incomplète » ;
- Rx : inconnu.

Le statut R de la tumeur primitive est un facteur pronostique majeur : il est associé au risque de rechute et à la survie. La survie globale à cinq ans est de 73 % *versus* 64 % *versus* 26 % *versus* 13 % respectivement en cas de statut R0, Rx, R1, ou R2 [22]. La notion de rupture ou de l'effraction capsulaire peropératoire n'a pas donné lieu à des études d'impact, même si intuitivement on lui attribue un effet péjoratif identique. Ce statut est également pronostic de survie globale au stade métastatique [19]. La fréquence des résections R0 initiales est actuellement très insuffisante et constitue une « perte de chance » pour les patients.

L'index de prolifération cellulaire

Dans les carcinomes corticosurrénaux localisés (stades 1 et 2 et 3), un index Ki-67 > 10 %, quel que soit le stade ou le statut R, présente un risque de récurrence intermédiaire (30-70 % pour un Ki-67 entre 11 et 20 %) et élevé (50-80 % pour un Ki-67 \geq 20 %). L'index de prolifération permet de stratifier les patients en plusieurs groupes pronostiques mais les « seuils » optimaux restent discutés [23]. Dans les carcinomes corticosurrénaux localement avancés et métastatiques (stade 3-4) un index Ki-67 \geq 20 % est associé à une réduction de la survie globale [19]. Un nombre de mitoses > 20/50 champs à fort grossissement (GC) est péjoratif dans quelques études sur les carcinomes corticosurrénaux métastatiques [24]. Le score d'Helsinki (cf. supra) qui combine les critères histologiques les plus pronostiques semble confirmer ces résultats [12].

L'âge

L'âge est un facteur pronostique associé à un risque de récurrence dans les carcinomes corticosurrénaux localisés et à une moindre survie globale dans les carcinomes corticosurrénaux métastatiques, mais différents *cut-off* ont été utilisés [19,22]. Dans une étude récente, un âge supérieur à 50 ans a été associé à une réduction de la survie globale dans les carcinomes corticosurrénaux métastatiques [19].

L'hypercortisolisme

L'hypercortisolisme est un facteur pronostique péjoratif indépendant dans des carcinomes corticosurrénaux localisés et avancés. Dans une étude multicentrique européenne incluant 524 patients avec un carcinome corticosurrénal localisé (stade 1-2-3), l'excès de cortisol a été confirmé comme un facteur pronostique péjoratif sur le risque de récurrence après chirurgie complète et sur la survie globale [25]. Ces résultats ont été confirmés aussi bien dans les carcinomes corticosurrénaux localisés que métastatiques [19,25].

Les modèles pronostiques

Le TNM et les facteurs GRAS sont actuellement les paramètres pronostiques les mieux validés. Dans une étude multicentrique européenne concernant 444 carcinomes corticosurrénaux stades 3 et 4, le modèle GRAS permettait de mieux stratifier les patients de ce groupe, même après ajustement au volume tumoral [19]. Dans une étude récente portant sur 943 carcinomes corticosurrénaux localisés, les auteurs proposent le même modèle GRAS pour stratifier le risque de rechute après chirurgie [22].

Les études continuent pour affiner le TNM et standardiser les facteurs GRAS. Une étude concernant 148 patients atteints de carcinome corticosurrénal localisé opérés R0 ou R1 met en évidence le rôle pronostique de l'invasion capsulaire [26]. L'importance d'un nombre minimum de ganglions analysés entre quatre et cinq pour valider l'information N est rapportée par plusieurs études.

TABLEAU II

Stratification du risque de rechute des CCS stades 1-3 localisés opérés

CCS localisés opérés	Risque faible (10 %)	Risque intermédiaire (30-50 %)	Risque élevé (50-70 %)
	Stade 1-2 R0 et Ki ≤ 10 % et N0	Stade 1-2 R0 et Ki 10-20 % et N0	Stade 3 et/ou R1 et/ou Ki > 20 %

TABLEAU III

Stratification pronostique (survie globale) des CCS stade 3-4 non résécables

CCS Avancés	Pronostic intermédiaire (survie estimée à 5 ans, 15-50 %)	Pronostic sévère (survie estimée à 5 ans, 0-15 %)
	Stade 3 non résécable ou N1 Stade 4 et - Nombre d'organes tumoraux incluant N et primitif ≤ 2 Les paramètres GRAS favorables sont : - R0 du primitif - Ki67 < 20 % - Weiss ≤ 6 - Absence de symptômes - Âge < 50 ans	Stade 4 et - Nombre d'organes atteints ≥ 3 Les paramètres GRAS défavorables sont : - Primitif non réséqué - Et/ou Ki67 > 20 % - Et/ou Weiss > 6 - CCS symptomatique (hypersécrétion hormonale ou syndrome tumoral) - Âge ≥ 50 ans

La stratification du risque de rechute des carcinomes corticosurrénaux localisés opérés est présentée dans le [tableau II](#). La stratification pronostique (survie globale) des carcinomes corticosurrénaux avancés est présentée dans le [tableau III](#).

Des marqueurs moléculaires à valider et à intégrer

Les approches génomiques – y compris les études pan-génomiques, l'expression génique (transcriptome), les mutations récurrentes (séquençage de l'exome ou du génome entier), les altérations chromosomiques, la méthylation de l'ADN (méthylome), l'expression des miARN (miRnome) – convergent vers une nouvelle classification des carcinomes corticosurrénaux caractérisés par des profils moléculaires distincts. Récemment, une étude a rapporté que des marqueurs moléculaires (incluant des marqueurs d'expression-*BUB-1-PINK-1*, de méthylation-*PAX5*, *GSTP1*, *PYCARD* et *PAX6*) pouvaient être utilisés comme marqueurs pronostiques de façon indépendante dans les carcinomes corticosurrénaux localisés [18]. Ces marqueurs sont actuellement en phase de validation.

Le traitement de l'hypersécrétion hormonale

Dans le contexte du carcinome corticosurrénalien sécrétant du cortisol, l'objectif du traitement de l'hypersécrétion hormonale

est l'insuffisance surrénalienne afin de réduire la mortalité induite par les sécrétions. Bien que la meilleure stratégie soit encore mal codifiée la stratégie de routine de « *block and replace* » est recommandée, notamment en cas d'urgence néoplasique. La prise en charge thérapeutique et antisécrétoire est précisée dans le [tableau IV](#).

L'hypersécrétion hormonale associée aux carcinomes corticosurrénaux peut être source de complications nécessitant un traitement spécifique. L'excès d'androgènes chez la femme peut être responsable d'acné, d'hirsutisme et d'autres manifestations de virilisation. Chez l'homme, l'excès d'estrogènes peut entraîner une gynécomastie. L'excès d'aldostérone ou de précurseurs minéralocorticoïdes peut participer à l'hypertension artérielle avec une hypokaliémie par fuite urinaire de potassium.

L'hypercortisolisme est la situation la plus fréquente. Lorsqu'il est intense, défini par la présence de comorbidités sévères, il doit être considéré comme une urgence thérapeutique endocrinienne. Parmi les comorbidités sévères, on note : hypertension artérielle, hypokaliémie, diabète sucré, augmentation du risque infectieux notamment à germes opportunistes (pneumocystose), fractures ostéoporotiques (à différencier de métastases osseuses et du surdosage en hydrocortisone), phlébites et embolies pulmonaires favorisées par les troubles de la coagulation et le

TABLEAU IV

Traitement médical antisécrétoire des corticosurrénales

Molécule	Mécanisme d'action	Posologie	Demi-vie	Efficacité et monitoring	Effets indésirables	Commentaires
Métyrapone Métyrapone HRA Pharma®	Inhibition de la 11 bêta hydroxylase	Capsule de 250 mg T0 : 1 à 2 g/j Doses : 750–6000 mg/j Per os En 4 prises	Pic pl à 1 h ½ vie 2 h	En 2 à 7 j Surestimation cortisolémies plasmatiques	Digestifs, vertiges, rash, hirsutisme/acné, œdèmes, HTA, hypokaliémie	Pas recommandé pendant grossesse* (* à moins que le bénéfice potentiel ne l'importe sur les risques) Hirsutisme chez femme
Kétoconazole Kétoconazole HRA Pharma®	Inhibition de plusieurs étapes de la stéroïdogénèse	Comprimé de 200 mg T0 : 600 mg/j Doses : 200–1200 mg/j Per os En 3 prises	Pic pl à 1-2 h ½ vie 8 h	En 7 à 20 j Surveillance cortisolémies et cortisolurie	Digestifs, cytolyse hépatique, rash, prurit, gynécomastie, Hypogonadisme Interactions (P450) Anticoagulants Midazolam Lercanidipine Tolterodine Halofantrine Nevirapine Simvastatine Atorvastatine Mizolastine	Gynécomastie chez l'homme Pendant les repas Éviter IPP (risque diminution efficacité kétoconazole) Surveillance bilan hépatique
Osilodrostat Isturisa®	Inhibition de la 11 bêta hydroxylase	Comprimé pelliculé de 1/5/10 mg T0 : 4 mg/j Doses : 2–60 mg/j Per os En 2 prises	Pic à 1 h ½ vie 4 h	Peu de données Surestimation cortisolémies plasmatiques	Hirsutisme/acné, allongement QT HTA, Hypokaliémie Hypocalcémie Hypomagnésémie Testostéronémie Interactions molécules substrats CYP2C19 et CYP1A2 (liste)	Faible nombre de comprimés/j Petite taille des cp
Mitotane Lysodren®	Inhibition de plusieurs étapes de la stéroïdogénèse + Adrénolytique	Comprimé 500 mg T0 : 1500 mg/j Doses : 1–12 g/j Per os En 3 prises	Délai d'action retardé ½ vie 18 à 159 jours	En plusieurs mois Surestimation cortisolémies plasmatiques	Digestifs, vertiges, dyslipidémie, neurologiques (ataxie, mémoire, concentration) Interactions : Spironolactone Anticoagulants (coumadine) Substrats CYP P450	Comprimés difficiles à avaler Pendant les repas CI grossesse pendant 5 ans Pas de cible de mitotane dans cette indication
Etomidate	Inhibition de la 11 bêta hydroxylase	Titration Bolus possible 0,03 mg/kg T0 : 0,05 mg/kg/h Puis 0,1–0,3 mg/kg/h IVSE Seule molécule IV	Délai d'action rapide < 1 min ½ vie 3–5 h	Peu de données En 6 à 10 h Surveillance cortisol pl	Sédation, anesthésie Myoclonies Digestifs	Nécessite scope en réanimation Réservé à des situations rares (pronostic vital, voie PO impossible)

TABLEAU IV (Suite).

Molécule	Mécanisme d'action	Posologie	Demi-vie	Efficacité et monitoring	Effets indésirables	Commentaires
Abiraterone (Zytiga)®	Inhibition de la 17alpha hydroxylase/ C17, 20-lyase (CYP17 enzyme)	Comprimés de 500 mg Doses : 1000 mg/j	½ vie : 15 h	Délai d'action moyen 21 jours Surveillance CLU	Hypertension artérielle, hypokaliémie, rétention hydrique et insuffisance cardiaque dues à un excès de minéralocorticoïdes	Peu de données Destinés aux patients avec CCS sécrétant non répondant aux autres anticortisoliques

Ces médicaments sont prescrits en association avec les traitements symptomatiques de l'hypercorticisme : prévention de la pneumocystose ; prévention des complications thromboemboliques ; prise en charge nutritionnelle ; prise en charge de l'hypertension artérielle, de l'hyperglycémie, des dyskaliémies ; prise en charge psychologique. Associations d'anticortisoliques possibles, notamment entre métyrapone et kétoconazole et entre osilodrostat et kétoconazole. Le mitotane n'est pas un traitement efficace en cas d'urgence thérapeutique de par son efficacité retardée. L'étomidate est un traitement efficace en cas d'urgence mais réservé à certaines situations bien particulières et dans un service de réanimation. Dans le cadre des CCS, différents scénarii de conduite à tenir en fonction du degré de l'hypercorticisme : (1) En cas d'hypercorticisme d'intensité modérée cliniquement et biologiquement (arbitrairement CLU << cinq fois la normale ou moyenne de plusieurs cortisol sériques << 800 nmol/L), il est possible d'envisager une stratégie de titration en débutant par 600 mg/j de kétoconazole ou 750 mg/j de métyrapone en trois prises quotidiennes, ou osilodrostat 6 mg/j en deux prises quotidiennes surtout si une chirurgie RO est envisagée [27]. Les contrôles biologiques (CLU et/ou cortisol sériques avant prise d'HC) pour adapter la posologie peuvent être réalisés au bout de 48 h avec la métyrapone et cinq à sept jours avec le kétoconazole et l'osilodrostat en sachant que le plein effet de ce dernier n'est parfois obtenu qu'après plusieurs semaines (d'où la possibilité d'insuffisance surrénalienne différée à surveiller). (2) En cas d'hypercorticisme intense, (arbitrairement CLU > cinq fois la normale ou moyenne de quelques cortisol sériques > 800 nmol/L) une hospitalisation en milieu endocrinologique spécialisé est nécessaire. Même si les posologies mentionnées ci-dessus peuvent parfois suffire à contrôler l'hypercorticisme, dans le contexte de gravité, les posologies initiales peuvent être majorées à 1500-2000 mg/j de métyrapone en quatre prises, 1000 à 1200 mg/j de kétoconazole en trois prises ou 20-40 mg/j d'osilodrostat en deux prises. (3) En cas d'intolérance notamment digestive des fortes doses de métyrapone, l'association de doses moindres de métyrapone et de fortes doses de kétoconazole (1200-1600 mg/j) peut rapidement contrôler l'hypercorticisme dans la plupart des cas [28]. (4) En cas d'hypercorticisme intense, il est recommandé le schéma « block and replace » en association avec l'hydrocortisone avec pour objectif une insuffisance surrénalienne rapide.

décubitus en cas d'amyotrophie. Ces différentes complications justifient des traitements symptomatiques.

En cas d'hypertension et hypokaliémie le traitement repose sur les diurétiques épargneurs de potassium comme la spironolactone, associés à une supplémentation potassique. À noter qu'une étude récente suggère une interaction avec le mitotane qui conduirait à une baisse de la concentration plasmatique de mitotane et donc une potentielle réduction de son efficacité. Les auteurs suggèrent d'ajuster soigneusement les doses de mitotane pendant le traitement avec spironolactone ou de choisir des options thérapeutiques alternatives [29]. En cas d'hypertension artérielle sévère non contrôlée par la spironolactone les inhibiteurs calciques peuvent être proposés. Entre autres choses peuvent être nécessaires : l'insulinothérapie pour le diabète sucré, un traitement anticoagulant préventif et/ou curatif par héparine de bas poids moléculaire, port de bas de contention, une prévention de la pneumocystose par sulfaméthoxazole-triméthoprime (Bactrim®). Le meilleur traitement des comorbidités reste le contrôle rapide de l'hypercorticisme. L'effet anticortisolique induit par le mitotane étant tardif (délai de deux à douze semaines), il est recommandé d'avoir recours d'emblée à des inhibiteurs de la stéroïdogénèse d'action rapide. Le médicament d'action le plus rapide disponible à ce jour est la métyrapone (Métopyrone HRA Pharma®). Le traitement est généralement très bien toléré. Néanmoins, une vigilance particulière est nécessaire sur la tension artérielle et la kaliémie car la métyrapone inhibe la dernière étape de la synthèse du cortisol (11 bêta hydroxylase) entraînant l'accumulation de précurseurs minéralocorticoïdes favorisant

l'hypertension artérielle et l'hypokaliémie. L'osilodrostat (Isturisa®) agit sur la même cible enzymatique, son utilisation est récente et prometteuse, il pourrait permettre un contrôle plus rapide et une plus grande efficacité à pour un nombre de comprimés moindre [27]. Le kétoconazole (Kétoconazole HRA Pharma®) est un autre inhibiteur de la stéroïdogénèse agissant sur plusieurs cibles enzymatiques (dont la 17 hydroxylase). Du fait de son action inhibitrice sur le cytochrome P450, il faut vérifier l'absence d'interactions médicamenteuses avec les autres traitements pharmacologiques du patient, notamment les anticoagulants. Le médicament est également hépatotoxique chez environ 5 % des patients par un mécanisme idiosyncrasique. La surveillance régulière de la fonction hépatique (une fois par semaine pendant un mois puis une fois par mois pendant six mois) et lors de chaque changement de posologie (une fois par semaine pendant un mois) est indispensable. Si l'utilisation du médicament doit être proscrite en cas d'insuffisance hépatique connue, l'existence d'une élévation modérée des transaminases avant le début du traitement, du fait de métastases hépatiques ou d'une stéatose hépatique métabolique induite par l'hypercorticisme intense, ne doit pas constituer une contre-indication à la mise en route du kétoconazole.

La sensibilité des carcinomes corticosurrénaux à ces différents agents pharmacologiques est très variable d'une tumeur à l'autre et est imprévisible de sorte qu'il est impossible de fournir un algorithme thérapeutique simple validé et utilisable pour tous les patients. Quelques scénarii généraux (recommandations d'expert) peuvent être évoqués (tableau IV).

Dans les formes sévères et/ou en cas d'intolérance notamment digestive des fortes doses de metyrapone, l'association de doses moindres de metyrapone et de fortes doses de kétoconazole (1200–1600 mg/j) peut rapidement contrôler l'hypercortisolisme dans la plupart des cas [28]. En cas d'hypercortisolisme intense, parmi toutes les stratégies, il est recommandé un schéma de « *block and replace* ». Son objectif est d'obtenir des cortisolémies basses (au-dessous des valeurs normales) et d'associer une substitution par hydrocortisone, la posologie de cette dernière étant majorée par rapport aux doses classiquement recommandées si du mitotane est également prescrit (voir plus bas). Cette stratégie de « *block and replace* » est également recommandée lorsqu'un traitement par chimiothérapie générale est envisagé. En effet, en cas de réponse tumorale une diminution rapide des cortisolémies peut survenir conduisant à l'insuffisance surrénale si une adaptation posologique des anticortisoliques n'est pas réalisée. La stratégie de « *block and replace* » permet donc de simplifier le monitoring du traitement tout en prévenant l'insuffisance surrénale.

Dans les formes sévères notamment psychiatriques et lorsque la prise orale est impossible, il est possible d'administrer par voie veineuse l'étomidate, un anesthésique inhibiteur de la stéroïdogenèse, à des doses sub-hypnotiques. Son utilisation doit néanmoins être prudente et souvent être initiée en réanimation avec une surveillance régulière de la vigilance. Ce traitement ne peut être utilisé que transitoirement car son administration chronique intraveineuse n'est pas envisageable.

Les traitements anticortisoliques nécessitent une surveillance clinique, biologique et hormonale régulière en milieu spécialisé. Les inhibiteurs de la stéroïdogenèse agissant sur la 11 bêta-hydroxylase (metyrapone, osilodrostat) induisent une augmentation des concentrations circulantes du 11 desoxycortisol pouvant conduire à une surestimation de la cortisolémie ou

cortisolurie avec des dosages hormonaux non spécifiques. Le dosage du cortisol par méthodes de spectrométrie de masse peut éviter ces interférences, mais ces techniques ne sont pas utilisées en routine dans tous les laboratoires.

L'abiratéron est un inhibiteur irréversible de la 17 α hydroxylase/C17, 20-lyase (enzyme CYP17) qui est utilisé généralement chez les patients atteints d'un cancer de la prostate. Son action de suppression du cortisol et des androgènes peut être exploitée chez les patients avec carcinome corticosurrénalien sécrétant. Une étude récente sur dix-sept patients a mis en évidence que l'abiratéron a pu contrôler rapidement l'excès de cortisol chez la plupart des patients (73 %) avec une bonne tolérance et peut être considéré comme une arme supplémentaire pour gérer le syndrome de *Cushing* chez les patients atteints d'ACC [30].

Traitement des formes localisées, résécables

Il s'agit des formes de carcinome corticosurrénalien pour lesquelles une chirurgie complète paraît envisageable, c'est-à-dire les stades 1, 2 et certains stades 3, si un objectif de résection R0 est envisageable dans plus de 95 % des cas avec un risque de mortalité inférieure à 5 %, et un risque de morbidité qui ne grève pas un traitement adjuvant (mitotane) rapide en post-opératoire (moins de six semaines idéalement) (*tableau V, figure 1*). L'exérèse doit se faire dans un centre expert en chirurgie oncologique surrénalienne. Les recommandations internationales proposent des seuils de sept à quinze procédures par an pour identifier un centre expert [31,32]. Nous précisons que ces procédures doivent être en rapport avec des chirurgies oncologiques et non pas des chirurgiens d'incidentalomie surrénalien de moins de cinq centimètres. La *figure 1*

TABLEAU V

Recommandations (traitement des formes localisées)

La résection complète, de la tumeur surrénalienne (suspectée d'être un CCS) par un chirurgien expérimenté en chirurgie surrénalienne oncologique (selon les recommandations internationales : seuils de 7 à 15 procédures par an) idéalement au sein du réseau ENDOCAN-COMETE. Il s'agit du seul traitement curatif

La chirurgie par laparotomie est le traitement standard (en monobloc)

Un curage ganglionnaire locorégional est recommandé

La néphrectomie n'est pas systématique

La substitution périopératoire de l'hydrocortisone est nécessaire chez tous les patients avec tumeur sécrétant du cortisol

Le traitement adjuvant par mitotane est recommandé chez les patients à risque intermédiaire et élevé de récurrence (*tableau II*)

Une radiothérapie complémentaire (en plus du mitotane) est recommandée chez les patients à risque élevé de récurrence (stade 3 et/ou résection R1-RX) et discutée en cas de volumineux CCS opéré par un opérateur non expert ou par une voie d'abord inappropriée

La chimiothérapie adjuvante est discutée en cas de CCS à risque de rechute très élevé Ki67 > 20 % ; les inclusions dans le protocole sont systématiquement proposées notamment le protocole ADIUVO 2 dès son ouverture

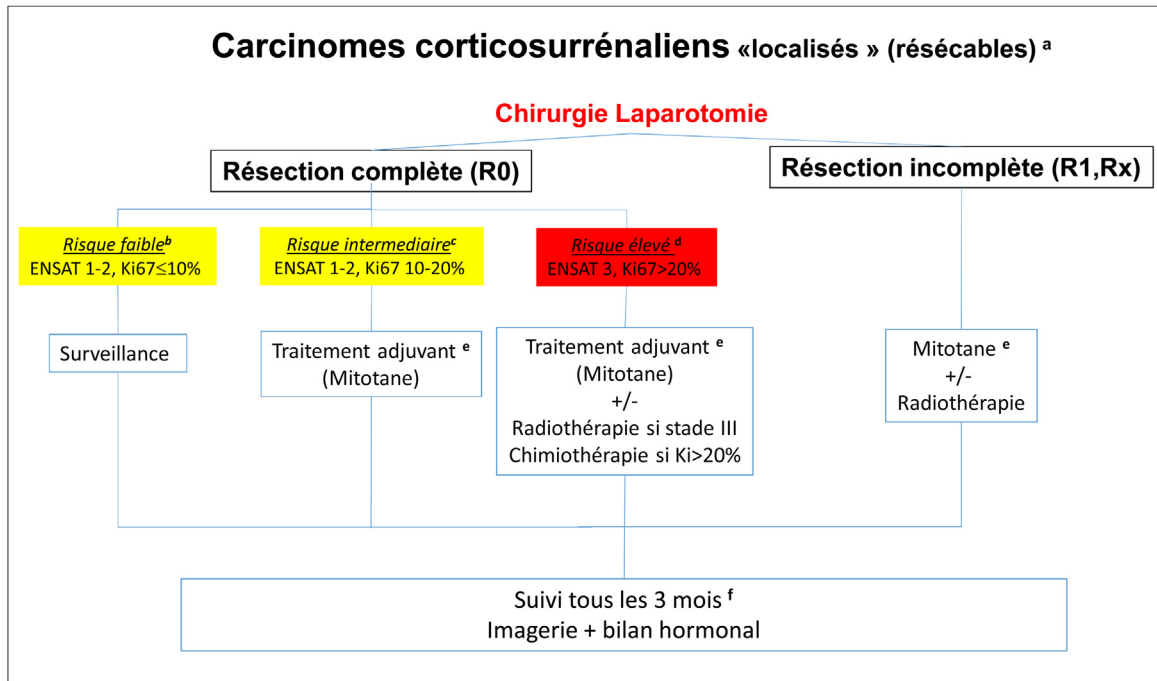


FIGURE 1

Organigramme de la prise en charge des formes localisées, résecables

a : tous les patients de stade ENSAT 1-2 et la plupart des patients de stade 3 sont potentiellement résecables. Si une résection complète n'est pas possible, envisager un traitement néoadjuvant (par exemple, mitotane plus cisplatine ou EDP) ; b : voir [tableau II](#) ; c : voir [tableau II](#) ; d : voir [tableau II](#) ; e : chez certains patients (par exemple, indice Ki-67 > 20 %, grand thrombus tumoral dans la veine cave, ou R1), envisager un traitement cytotoxique supplémentaire (par exemple, 4 cycles de cisplatine plus étoposide) ; f : après deux ans, les intervalles de temps sont progressivement allongés.

présente l'organigramme de la prise en charge des formes localisées et résecables.

La chirurgie

Principes

La chirurgie est le seul traitement potentiellement curatif des carcinomes corticosurrénaux localisés. Elle doit être effectuée dans un délai de quatre semaines selon les principes de la chirurgie carcinologique avec, comme principe, une exérèse complète sans effraction tumorale. Les données issues des réseaux experts et des registres font apparaître seulement 56-85 % d'exérèses initiales R0 [22,33-35]. On notera que des chiffres de résection R0 ne sont pas de 100 % également dans les centres experts, nécessitant la poursuite des travaux de recherche.

L'exérèse doit emporter en bloc au minimum la glande et la graisse péri-surrénalienne. L'obtention d'une exérèse complète (R0) peut parfois nécessiter le sacrifice d'organes de voisinage (rein, veine cave, rate, foie, pancréas et/ou estomac) dans le but d'obtenir une résection monobloc en marge saine et sans effraction. Cette résection élargie ne doit toutefois pas être systématique mais discutée à chaque fois qu'un doute existe sur un risque d'invasion tumorale extra-surrénalienne et selon les constatations peropératoires [36,37]. Le rein homolatéral

doit être préservé dans la mesure du possible afin de maintenir une bonne fonction rénale en cas de nécessité d'un traitement systémique [38].

Considérations techniques

La voie d'abord de référence est la laparotomie [31,32]. Outre la laparotomie, des voies d'abord mini-invasives (cœlioscopie, cœlio-robot assistée, rétropéritonéoscopie) ont été décrites et sont devenues la référence pour les tumeurs bénignes. Toutefois, compte tenu de l'agressivité des carcinomes corticosurrénaux et du caractère extrêmement péjoratif sur le pronostic d'une résection R1 ou d'une effraction tumorale [39,40], les éventuels bénéfices cosmétiques et de récupération des abords laparoscopiques ne peuvent pas contrebalancer le risque de grever le pronostic oncologique. À l'heure actuelle, non seulement la cœlioscopie n'a pas démontré sa non-infériorité versus la laparotomie (pas d'essais randomisés) mais plusieurs séries rapportent un impact pronostique péjoratif chez les patients opérés par cœlioscopie [40-42]. Plus précisément, Hue et al. [42] ont montré dans une étude rétrospective sur près de 1000 patients opérés d'un carcinome corticosurrénalien, qu'une taille d'au moins six centimètres, surtout du côté droit, augmente le risque de conversion. Dans les séries rétrospectives, les

coelioscopies secondairement converties en laparotomie avaient un moins bon pronostic que les laparotomies d'emblée [42]. Une coelioscopie ne doit donc jamais être « tentée » avec l'idée de convertir en cas de difficulté, la conversion se passant probablement trop tard.

Une exception à cette règle pourrait être une tumeur de petite taille (moins de quatre centimètres) [39] non clairement maligne sur les examens hormonaux et radiologiques préopératoires (profil sécrétoire cortisolique pur, densité HU inférieure à 10 ou homogénéité tissulaire, absence d'envahissement des organes adjacents) à condition que : (i) le centre soit très expérimenté en exérèse carcinologique surrénalienne, (ii) le centre soit très expérimenté en chirurgie surrénalienne coelioscopique (iii) l'exérèse réalisée soit la même que celle que l'on réaliserait par laparotomie (élargie à la graisse, curage), (iv) la pièce soit extraite dans un sac et sans la fragmenter car ceci rend impossible l'analyse des marges, (v) d'enregistrer le cas prospectivement dans la base de données ENSAT.

Curage ganglionnaire

Le drainage lymphatique des glandes surrénales est complexe mais les premiers relais ganglionnaires semblent être situés au niveau : du hile rénal homolatéral, du bord latéral du gros vaisseau homolatéral (aorte/veine cave) et au niveau cœliaque [41]. Même en l'absence d'adénopathies suspectes, un curage doit être systématiquement réalisé au moins à visée de stadification. Ce curage doit porter au minimum sur les nœuds lymphatiques péri-surrénaux et péri-rénaux, ainsi que ceux du hile du rein [43,44]. Un curage plus étendu (cœliaques, mésentérique supérieur, para-aortique ou para-cave homolatéraux et inter-aortico-cave) est parfois proposé mais repose sur un niveau de preuve plus faible [43]. Dans tous les cas, toutes les adénopathies suspectes au scanner, à la TEP FDG ou en peropératoire doivent être réséquées. Le statut ganglionnaire est un facteur pronostique majeur [19]. Dans la série de Panjwani et al., 16 % des patients N+ sont vivants à cinq ans contre 63 % des patients N- [44]. Le nombre minimal de ganglions à réséquer pour affirmer le statut N0 est de quatre ou cinq selon les séries [42-44]. L'impact sur la survie d'un curage systématique est plus difficile à apprécier les études ayant mélangé les patients avec et sans adénopathies suspectes et n'ayant pas pu standardiser le curage du fait de leur nature rétrospective. Deux études de registre récentes ont essayé de limiter ces biais et semblent montrer un impact pronostique. L'étude de Reibetanz et al. a montré que la réalisation d'un curage ganglionnaire diminuait le risque de récurrence locale (hazard ratio = 0,65 [0,43-0,98]) [43]. L'étude de Gerry et al. [45] montrait que le curage systématique était associé à une meilleure survie globale (hazard ratio : 0,17 [0,05-0,61]).

La radiothérapie

La radiothérapie peut constituer une alternative à la chirurgie dans les rares carcinomes corticosurrénaux non métastatiques

inopérables pour des raisons de comorbidités entraînant une contre-indication opératoire ou anesthésique [2]. Les données de la littérature sont très peu nombreuses et cette indication rare doit être validée en réunion de concertation pluridisciplinaire nationale ENDOCAN-COMETE.

La chimiothérapie néoadjuvante

En cas de chirurgie complexe ou R0 incertain, une chimiothérapie néoadjuvante ou d'induction sera discutée systématiquement. Deux à quatre cycles de chimiothérapie à base de platine seront réalisés. La chirurgie sera réalisée en cas de réponse, rediscutée en cas de stabilisation, reportée en cas de progression. La place des embolisations préopératoires des carcinomes corticosurrénaux fait également l'objet de développement en cours. Les données actuelles restent limitées.

Les traitements adjuvants

Le mitotane

Il est systématiquement recommandé après exérèse chirurgicale pour les patients à risque intermédiaire et élevé de récurrence (tableau II, figure 1). En cas de risque faible de rechute (tableau II, figure 1), une simple surveillance est proposée. Dans une méta-analyse des séries rétrospectives le risque relatif de récurrence était de 0,7 (IC : 0,5-1,1) dans le groupe de patients traité par le mitotane tandis que le risque relatif de décès spécifique était de 0,7 (IC : 0,5-0,9) dans le groupe traité par le mitotane versus celui sans traitement. Les études concernées étaient rétrospectives, non randomisées et comportaient des biais de sélection des patients [2]. Récemment, l'étude randomisée multicentrique, internationale ADIUVO a évalué l'efficacité du traitement par mitotane par rapport à la simple surveillance dans les carcinomes corticosurrénaux à risque faible de rechute défini par un index Ki67 < 10 % R0. Le critère principal de jugement était la survie sans récurrence. Il a inclus 91 patients et il a montré qu'il n'existait pas de bénéfice en termes de survie sans progression ou de survie globale du traitement par mitotane. Il n'est, donc, pas recommandé en routine un traitement adjuvant par mitotane dans ce groupe de patients avec un carcinome corticosurrénalien à risque faible de récurrence (de l'ordre de 10-20 % à trois ans) [46]. Une fois que le traitement par mitotane a été décidé, il doit être débuté dans les plus brefs délais après la chirurgie. La surveillance de la mitotanémie est recommandée, au minimum, mensuelle initialement. Le mitotane est un médicament avec une demi-vie très longue, une toxicité limitante et une fenêtre thérapeutique étroite. À l'heure actuelle, il est conseillé d'obtenir une mitotanémie entre 10-30 mg/L, ou la posologie la plus élevée possible tolérée cliniquement [21,47].

Le mitotane est un puissant inducteur enzymatique, notamment du cytochrome CYP3A4, responsable du métabolisme de nombreux médicaments. Une attention particulière sera portée aux interactions médicamenteuses [48].

Ce traitement peut avoir des effets secondaires endocriniens et non endocriniens [49]. Les effets secondaires non endocriniens incluent les nausées, les vomissements, la diarrhée et la fatigue ; cependant, ces effets secondaires peuvent s'intriquer avec des signes et des symptômes d'insuffisance surrénalienne et plus rarement d'hypothyroïdie (discutée ci-dessous). Le risque d'effets secondaires neurologiques y compris l'ataxie, la perte de mémoire et les troubles de l'attention traduisent une mitotémie élevée, souvent > 20 mg/L et impose la réduction de posologie après une période de suspension transitoire. L'hépatotoxicité est surveillée mais est rarement sévère (moins de 5 % des cas). En revanche, l'élévation des GGT est un marqueur de la prise de mitotane et pas de toxicité. Le mitotane peut provoquer une hypercholestérolémie et/ou hypertriglycéridémie importante, faussant le dosage du mitotane mais aussi des altérations de la numération sanguine (notamment une neutropénie), des troubles de la vision, des éruptions cutanées, rarement des allergies. Concernant l'hypercholestérolémie, un traitement par rosuvastatine peut être nécessaire. Les effets secondaires endocriniens comprennent systématiquement l'insuffisance surrénalienne. Le mitotane a un double effet : cytotoxique (toxique pour les cellules surrénaliennes cancéreuses, mais aussi les cellules surrénaliennes normales) et inhibiteur enzymatique des enzymes impliqués dans la stéroïdogénèse. Il induit donc une insuffisance surrénalienne qui doit être substituée par les glucocorticoïdes (hydrocortisone) quasiment en concomitance avec l'introduction du mitotane, car l'insuffisance surrénalienne peut survenir parfois très rapidement. Compte tenu du fait que le mitotane est un puissant inducteur enzymatique et qu'il augmente la clairance des glucocorticoïdes, les doses substitutives d'hydrocortisone nécessaires peuvent être plus élevées que dans d'autres situations d'insuffisance surrénalienne : 50 mg par jour environ, parfois plus (jusqu'à 80-100 mg), en trois prises le plus souvent. Les patients doivent être éduqués à reconnaître les symptômes d'une potentielle insuffisance surrénalienne aiguë et à augmenter par eux-mêmes la posologie de glucocorticoïdes en cas d'événement stressant (grippe, gastro-entérite, stress émotionnel, intervention, anesthésie), et savoir réaliser ou faire réaliser une injection sous cutanée d'hémisuccinate d'hydrocortisone en cas de prise orale impossible de l'hydrocortisone ou de vomissements et diarrhées profuses. Il peut être nécessaire de substituer la fonction minéralocorticoïde par fludrocortisone, notamment en cas d'asthénie persistante, d'élévation de la rénine ou d'hypotension invalidante. La fonction thyroïdienne et thyroïdienne doit être surveillée notamment en cas de symptômes mais le bénéfice d'un traitement substitutif n'a pas été démontré chez ces patients. En effet, l'interprétation du bilan est complexe. Il s'agit le plus souvent d'une hypothyroïdie centrale, mais elle peut être primitive. La TSH est souvent diminuée, ce qui peut refléter un effet direct du mitotane sur les cellules thyroïdiques. Les niveaux de T4 et de T3 peuvent varier et ne

sont pas toujours mesurés de manière fiable pendant le traitement par mitotane. En effet, le mitotane augmente la TBG et interagit avec le métabolisme de la levothyroxine en augmentant l'activité du CYP3A4. Par conséquent, les patients nécessitent souvent des doses plus élevées de levothyroxine. Le mitotane peut induire un hypogonadisme et une gynécomastie chez l'homme. Cela peut se manifester sous la forme d'hypogonadisme hypogonadotrope. De plus, le mitotane augmente les niveaux de TeBG et réduit l'activité de la 5-alpha réductase ; par conséquent, le traitement de substitution avec la testostérone chez les hommes doit s'adapter à la symptomatologie. La surveillance chez les hommes devrait impliquer la mesure de la testostérone totale, TeBG et l'hormone lutéinisante. Chez les femmes, les kystes ovariens sont très fréquents. Quelques cas isolés de métrorragies par hyperplasie endométriale ont été rapportés. Une consultation dédiée à la question de la fertilité doit être proposée à toutes les femmes en âge de procréer et hommes au moment du diagnostic de carcinome corticosurrénalien (voir plus bas).

Compte tenu des effets secondaires ci-dessus mentionnés, un monitoring de la numération sanguine, ionogramme sanguin, du bilan hépatique, lipidique, est nécessaire tous les 3-6 mois. Il n'y a pas d'évidence pour la durée idéale du traitement par mitotane. La plupart des auteurs suggèrent que le traitement doit être maintenu pendant au moins deux ans, car la fréquence des récives est très importante pendant cette période. Au-delà de cette période, le maintien du mitotane est indiqué en cas (1) de risque de rechute élevé, (2) de bonne tolérance et (3) des taux de mitotémie dans la fourchette thérapeutique 14-20 mg/L. Ce traitement adjuvant n'excédera pas cinq ans. Une publication récente [50] montre 12 % de rechutes à l'arrêt du mitotane pris pendant au moins un an sans influence de la durée du traitement adjuvant suggérant une surveillance particulière lors de l'arrêt du traitement. Enfin, une hyperfixation de la surrenale controlatérale à la TEP FDG a été rapportée notamment en début de traitement par mitotane.

La radiothérapie adjuvante (RTE)

L'intérêt d'une irradiation adjuvante après une chirurgie, en association ou pas avec le mitotane, notamment en cas de résection Rx, R1 ou R2, reste sujet à débat [51,52]. Elle est discutée en RCP ENDOCAN-COMETE chez les patients avec un carcinome corticosurrénalien avec risque élevé de récive (stade 3 et/ou résection R1-RX ou en cas d'effraction capsulaire) ou les volumineux carcinomes corticosurréaliens opérés par un opérateur non expert ou par une voie d'abord inappropriée [52]. Dans les rares études publiées, toutes rétrospectives, la population de patients traités, les modalités techniques d'irradiation et ses indications sont hétérogènes, ne permettant pas de conclure formellement sur l'apport de la radiothérapie dans la stratégie thérapeutique des carcinomes corticosurréaliens opérés à un stade localisé. Parmi les études les plus récentes (avec les

techniques modernes d'irradiation), une amélioration significative de la survie sans progression locale a été décrite chez des patients à haut risque de récurrence locale, en particulier R1. Ces observations sont indépendantes du traitement concomitant par mitotane, qui était administré chez 40 à 70 % de ces patients, avec un suivi médian de trois à cinq ans [52-56]. Une seule étude de 2019 a montré une amélioration de la survie globale, avec un suivi médian de quatre ans (2,8-4,9) [53]. Cependant, d'autres études rétrospectives, plus anciennes, ne montrent aucune efficacité sur la survie sans progression locale ou la survie globale [52,57]. La dose administrée au niveau de la loge de surrenalectomie est généralement de 45-60 Gy en radiothérapie conformationnelle avec modulation d'intensité, avec des fractions de 1,8 à 2 Gy, dans les trois mois suivant la chirurgie. Il n'y a pas de contre-indication connue à poursuivre le mitotane pendant la radiothérapie. La toxicité de la radiothérapie semble modérée avec essentiellement une asthénie, des nausées et des douleurs abdominales de grade 0 à 2 [54]. Un cas d'insuffisance rénale et un syndrome de Budd-Chiari ont été décrits [52]. Les maladies inflammatoires intestinales (MICI), la grossesse, l'ataxie-télangiectasie et les mutations constitutionnelles de p53 (syndrome de Li-Fraumeni) représentent des contre-indications théoriques à la radiothérapie adjuvante [58].

La chimiothérapie adjuvante

Une étude rétrospective suggère le bénéfice de la chimiothérapie adjuvante à base de platine en cas de carcinome corticosurrénalien à risque de rechute très élevé défini par un index de prolifération Ki67 > 20 % ou un envahissement veineux, non confirmée à ce jour [59]. L'étude randomisée internationale ADIUVO 2 concernant les carcinomes corticosurrénaux localisés à haut risque de rechute (stades 1-2-3, Ki > 10 %) analysant le bénéfice de la chimiothérapie adjuvante en association avec le mitotane (120 patients par bras) devrait débiter en France prochainement et définira enfin le rôle d'une chimiothérapie adjuvante à base de platine dans le carcinome corticosurrénalien.

Les recommandations pour la prise en charge des carcinomes corticosurrénaux localisés sont résumées dans le [tableau V](#).

Traitements des rechutes

La prise en charge de la rechute dépend des facteurs pronostiques de survie incluant l'intervalle libre postopératoire, du type de rechute (locorégionale ou métastatique), de sa résecabilité et du risque opératoire ([figure 2](#), [tableau VI](#)). On définit arbitrairement selon la date de la chirurgie : les rechutes tardives (intervalle libre de la maladie de plus de douze mois) et les

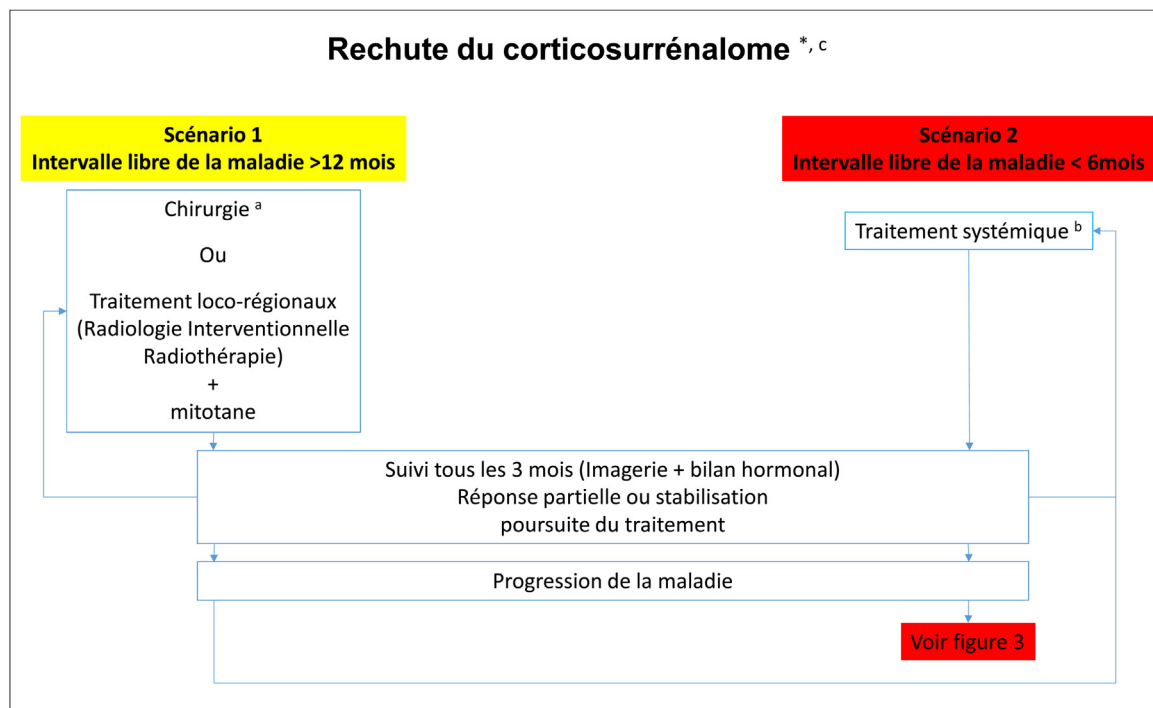


FIGURE 2

Organigramme de la prise en charge des rechutes

^aÉvaluer le type de rechute (locorégionale ou métastatique), sa résecabilité et le risque opératoire ; a : si R0, centre expert, morbidité et mortalité < 5 % ; b : voir [figure 3](#) ; c : si l'intervalle libre de maladie est compris entre 6 et 12 mois, ou chez les patients avec un intervalle libre de maladie > 12 mois, chez qui une résection complète n'est pas possible, une approche individuelle est nécessaire.

TABLEAU VI

Recommandations (traitement des rechutes et formes avancées)

En cas de rechutes postopératoires

Si l'intervalle sans maladie est d'au moins 12 mois et une nouvelle résection/ablation complète R0 semble réalisable, alors la chirurgie est recommandée ou, d'autres traitements locorégionaux sont recommandés sur l'ensemble des cibles

Si cet intervalle de temps est < 6 mois ou si une résection/ablation complète n'est pas possible ou complexe, une chimiothérapie et/ou un traitement par mitotane sont recommandés. L'optimisation des mitotanémies sera discutée en cas de rechute tardive alors que la mitotanémie est descendue à des taux infra-thérapeutiques

Chez la plupart des patients atteints d'un CCS métastatique, le traitement de première intention comporte du mitotane (M)

Le M combiné à la chirurgie et aux thérapies locorégionales est la première ligne recommandée de CS métastatiques de pronostic « intermédiaire » défini par un volume tumoral modéré. Les approches locorégionales seront également discutées en cas de réponse

Le protocole EDP-M est le traitement de première ligne recommandé des CS métastatiques de pronostic sévère. L'association P-M ou EP-M constituent des alternatives acceptables en l'absence de gain démontré sur la survie et de preuve de la supériorité d'une quadri-chimiothérapie

En cas de progression de la maladie, un profil moléculaire sera demandé et les traitements de 2^e ligne seront discutés. Par ordre de priorité :

protocole dédié au CCS

une phase I

immunothérapie en cas de statut MSI ou charge tumorale mutationnelle élevée ou PDL1 positif

approche personnalisée en fonction du profil moléculaire et au statut MGMT

en l'absence de protocole : chimiothérapie GEMOX ou 5FU-Deticene/CAPTEM (en cas de statut MGMT bas) ou cabozantinib hors AMM

rechutes précoces (intervalle libre de la maladie de moins de six mois). La [figure 2](#) présente l'organigramme de la prise en charge des rechutes.

Scénario 1 : intervalle libre de la maladie supérieur à douze mois

Dans cette situation, les approches locorégionales et notamment la chirurgie sont discutées en première intention. Réalisée en centre expert, elle est le traitement de référence des récidives locales tardives lorsqu'une résection complète et peu morbide est attendue [2,60,61]. Dans une série française portant sur 59 patients pris en charge pour récurrence de carcinome corticosurrénalien, les facteurs prédictifs de meilleure survie étaient la chirurgie et un délai d'apparition de récurrence d'au moins douze mois [62]. La chirurgie de récurrence peut concerner les récurrences locales et à distance [63]. Dans l'étude de Erdogan et al. [64] portant sur le registre allemand, les deux facteurs favorables de survie après la récurrence sont le délai supérieur à douze mois après la chirurgie initiale et le caractère complet de la résection de la récurrence. Ces travaux confirment des études plus anciennes validant la valeur du R0 en cas de reprise opératoire [64,65]. Les approches locorégionales multiples sont associées à chaque fois qu'elles permettent une situation de contrôle R0 de l'ensemble des sites métastatiques. Deux travaux récents suggèrent la place de la prise en charge locorégionale multiple notamment dans les CSS pauci-métastatiques [66,67] définis par ≤ 5 métastases et la taille des métastases inférieure à trois centimètres. Le mitotane est débuté ou, si déjà instauré, optimisé (avec comme objectif une mitotanémie la plus élevée possible selon la tolérance).

Scénario 2 : intervalle libre de la maladie inférieur à six mois

En cas de rechute dans un délai inférieur à six mois, ou d'impossibilité d'obtenir un contrôle R0 facile et/ou de risque opératoire élevé et/ou de gros volume tumoral, un traitement systémique sera discuté en première ligne et les options locorégionales rediscutées en cas de réponse objective.

Traitement du carcinome corticosurrénalien avancé ou métastatique

Avec une survie globale à cinq ans, inférieure à 15 %, le pronostic des carcinomes corticosurrénaux métastatiques est le plus souvent sévère ([figure 3](#), [tableau VI](#)). Cependant, l'hétérogénéité de la maladie existe. Ainsi la médiane de survie des formes métastatiques sévères est d'environ un an mais de deux ans en cas de volume tumoral modéré (\leq deux organes métastatiques) et la médiane de survie des stades III non résecables est de cinq ans. Des survies prolongées au-delà de cinq ans existent notamment chez les patients de pronostic « intermédiaire » et/ou répondeurs au mitotane où à la chimiothérapie (5-15 % des patients) [19,68-72]. La [figure 3](#) présente l'organigramme de la prise en charge des formes avancées ou métastatiques.

Le mitotane

Il est le traitement de référence dans cette situation et est le seul traitement qui bénéficie d'une AMM pour le traitement des carcinomes corticosurrénaux localement avancés et/ou métastatiques sur la base d'études rétrospectives et de quelques études de phases II. Le taux de réponse varie entre 13 et

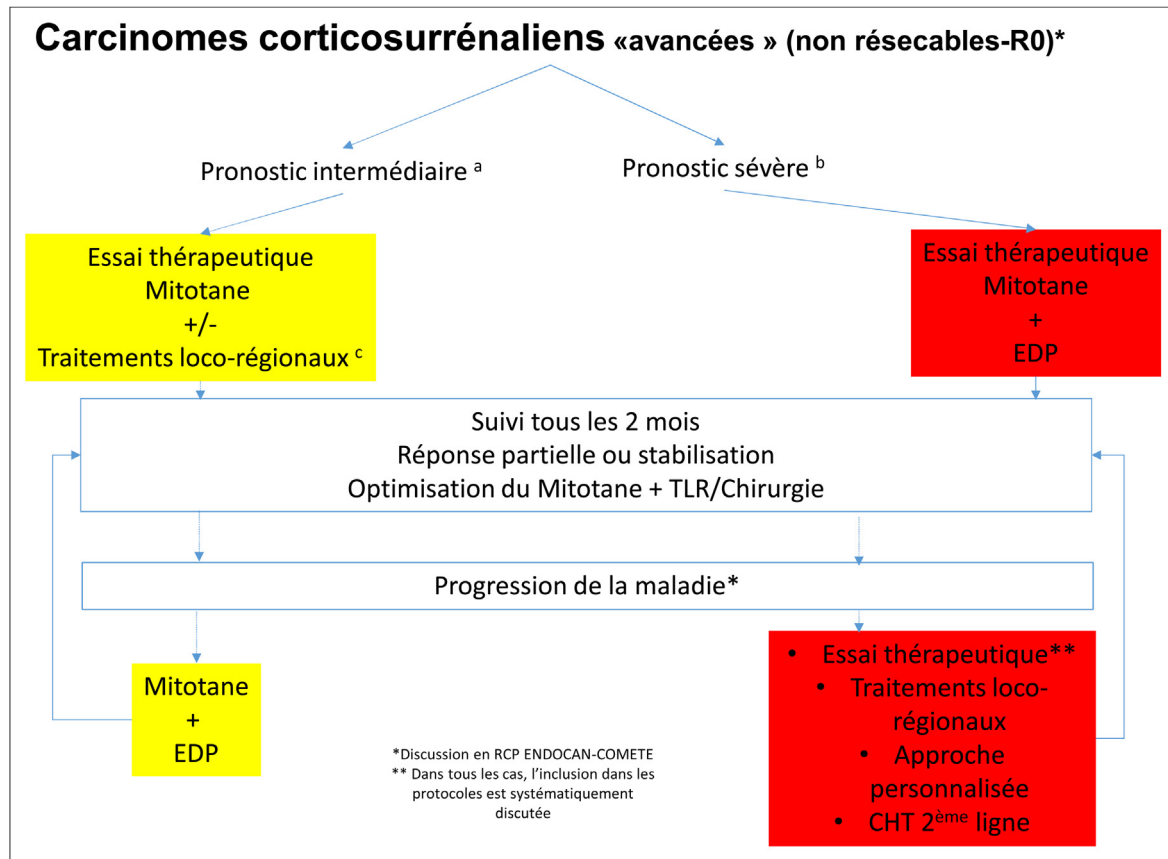


FIGURE 3

Organigramme de la prise en charge des formes avancées

a : voir [tableau III](#) ; b : voir [tableau III](#) ; c : RT (radiothérapie), RFA (radiofréquence), cryoablation, ablation par micro-ondes, (chimio) embolisation ; *Discussion en RCP ENDOCAN-COMETE ; ** Dans tous les cas, l'inclusion dans les protocoles est systématiquement discutée.

35 % au sein de séries rétrospectives et quatre études prospectives [21]. Il a été suggéré par plusieurs études, mais pas toutes, le plus souvent rétrospectives, que les patients qui présentent un pic de mitotanémie compris dans la fenêtre thérapeutique cible (14-20 mg/L) au cours du suivi bénéficient d'un taux de réponse objective plus élevé [21,46] et d'une survie plus prolongée [21,47,71]. Plus récemment, la valeur pronostique de la mitotanémie a été confirmée prospectivement dès trois mois après l'initiation du traitement [73]. La posologie initiale envisagée est entre trois et six grammes par jour adaptée à la tolérance digestive puis neurologique puis aux mitotanémies à partir d'un mois de traitement. Les données récentes suggèrent : (i) un lien entre réponse objective et mitotanémie à partir d'un taux minimum de 8-10 mg/L ; (ii) des tolérances acceptables jusqu'à 30 mg/L de mitotanémie ; (iii) l'importance de maintenir un taux de 10 à 14 mg/L pendant dix mois au moins [21,73]. Compte tenu de la latence pour atteindre son taux thérapeutique de mitotane, ce médicament est souvent associé aux traitements locorégionaux (en cas de pronostic

favorable) ou à la chimiothérapie systémique (en cas de pronostic défavorable) lorsqu'une réponse objective rapide est souhaitée. De ce fait également, la première médiane de survie sans progression des carcinomes corticosurrénaux traités par mitotane est courte, de trois à quatre mois mais la deuxième progression probablement plus représentative est de dix-neuf mois dans une étude récente [73]. L'arrêt du mitotane est discuté : (i) transitoirement, en cas d'effets secondaires sévères, (ii) définitivement, en cas de deux progressions morphologiques dans les six mois suivant deux mitotanémies dans la zone thérapeutique à trois mois d'intervalle ou à posologie maximum tolérée, (iii) définitivement, en l'absence de mitotanémies > 8 mg/L après un an de traitement, (iv) en l'absence de sécrétions hormonales, (v) en cas d'utilisation d'inhibiteurs de kinase (c.-à-d. cabozantinib, voir plus bas), (vi) en cas d'inclusion dans des essais thérapeutiques. Dans ce cas, un dosage du médicament ou un ajustement à la tolérance sont souhaitables pour optimiser l'exposition (c.-à-d. dosage sanguin du cabozantinib).

Si le patient était déjà traité par mitotane en situation adjuvante dans les mois qui précèdent la récurrence et que les taux étaient inefficaces (< 8 mg/L ou < 14 mg/L), on discutera d'augmenter la dose si la tolérance clinique le permet et que la durée antérieure de prise du mitotane est inférieure à un an. Son maintien est, en revanche, discuté chez les patients à mitotanémies efficaces lors de la rechute (> 14 mg/L, d'autant que deux mitotanémies consécutives « thérapeutiques » ont été obtenues à au moins trois mois d'intervalle), en fonction de la tolérance. En cas d'excès de sécrétion hormonale, le mitotane pourra être maintenu à des doses minimales (à titre anti-sécrétoire), même si d'autres traitements antisécrétoires avec meilleure tolérance et moins d'interactions médicamenteuses (par exemple en cas d'inclusion dans un protocole de phase I) peuvent être proposés (voir plus haut, chapitre *Oncogénétique*).

Traitements locorégionaux

Les traitements locorégionaux sont proposés en association avec le mitotane dans les carcinomes corticosurrénaux métastatiques de volume tumoral modéré défini par deux organes tumoraux au maximum. Ils permettent chez environ 22 % de patients éligibles, 13 % de réponses complètes [66,67]. Ils seront systématiquement proposés aux patients pauci-métastatiques définis par moins de cinq métastases de tailles inférieures à trois centimètres [66].

La résection chirurgicale de la tumeur primitive et des métastases

Elle peut être envisagée si le primitif représente $\geq 60-80$ % de la masse tumorale, si l'objectif de résection R0 est envisageable, et le risque de mortalité < 5 %.

Les traitements locaux de radiologie interventionnelle et la radiothérapie stéréotaxique

Ils constituent des alternatives ou un complément à la chirurgie. L'objectif est d'obtenir un contrôle global de la maladie notamment en cas de présentation pauci-métastatique définie par cinq métastases au maximum et une taille de trois centimètres au maximum. Les techniques de destruction thermique percutanées (radiofréquence, cryothérapie, micro-ondes) sont discutées en cas de rechute locale, de métastases hépatiques, pulmonaires, et osseuses dont le diamètre n'excède pas trois centimètres et à distance de structures à risques (hile hépatique, nerfs, etc.). La radiothérapie (notamment en mode stéréotaxique) peut être discutée en cas de récurrence localisée dans la loge de surrénalectomie, en cas de métastases de taille supérieure à trois centimètres ou de situation anatomique délicate [2]. La radiothérapie conformationnelle ou stéréotaxique constitue une option thérapeutique intéressante en cas de lésion isolément évolutive ou en cas de lésion volumineuse ou symptomatique, à visée palliative [51,74,75]. La chimio-embolisation hépatique (généralement à base d'oxaliplatine) est indiquée pour des patients porteurs de métastases hépatiques exclusives ou prédominantes non accessibles à des approches

locorégionales ablatives en raison de leur nombre typiquement supérieur à cinq (résections chirurgicales, techniques de destructions thermiques percutanées ou radiothérapie stéréotaxique). Cette chimiothérapie est généralement réalisée à l'aide d'une émulsion de lipiodol et d'oxaliplatine et associée à l'embolisation des artères vascularisant les lésions secondaires. Elle doit être sélective en cas d'atteinte focale ou séquentielle en cas d'atteinte hépatique diffuse. L'objectif de la chimio-embolisation est la rémission complète comme décrit dans un article récent [67]. Son efficacité est d'autant plus importante qu'elle est réalisée précocement, c'est-à-dire sur des métastases de volume limité (inférieur à trois centimètres). Les données récentes suggèrent des rémissions complètes prolongées.

Les différents traitements locorégionaux peuvent être combinés en fonction des localisations et des récurrences métastatiques permettant, lorsque l'histoire de la maladie est compatible, une approche locorégionale multiple itérative. Le choix entre les différentes approches locorégionales (chirurgie, radiologie interventionnelle, radiothérapie) doit se faire en réunion pluridisciplinaire du réseau ENDOCAN-COMETE comprenant chirurgien, radiologie interventionnelle et radiothérapeute. Après analyse site par site métastatique, la meilleure stratégie permettant la meilleure réponse et tolérance sera choisie. Il doit prendre en compte la taille, la localisation anatomique, le nombre de métastases et d'organes métastatiques, mais également la tolérance et les effets secondaires attendus et anticiper l'évolutivité dans le temps.

La chimiothérapie et les autres traitements anti-tumoraux

Celle-ci est indiquée en association avec le mitotane en cas de carcinomes corticosurrénaux métastatiques de mauvais pronostic défini par au moins trois organes métastatiques et/ou de facteurs GRAS défavorables. Nous disposons pour le traitement de première ligne, des résultats d'un essai thérapeutique international randomisé de phase III dans le carcinome corticosurrénalien métastatique (FIRM-ACT) dont les résultats ont été publiés en 2012 [76]. Il a comparé deux types de chimiothérapie combinée à du mitotane : étoposide/doxorubicine/cisplatine + mitotane (EDP-M) et streptozotocine + mitotane (Sz-M) chez 304 patients avec un carcinome corticosurrénalien avancé et/ou métastatique. L'objectif principal d'amélioration de la survie avec la chimiothérapie EDP-M n'a pas été atteint (14,8 *versus* 12,0 mois, HR = 0,79, IC95 % : 0,61-1,02, $p = 0,07$). Concernant les objectifs secondaires, les résultats montrent que l'EDP-M est significativement associé à un meilleur taux de réponse (23 % *versus* 9 %) et à une meilleure survie sans progression (5,0 mois [IC95 % : 3,5-6,9]) par rapport à Sz-M (2,1 mois [IC95 % : 2,0-2,3] [HR = 0,55, IC95 % : 0,43-0,69, $p < 0,001$]). L'analyse des sous-groupes ne montre pas de différence en fonction de la présence d'une sécrétion de cortisol ou du nombre d'organes métastatiques. Enfin, un gain de survie est retrouvé chez un

sous-groupe de patients non éligibles pour la deuxième ligne dans le cadre du *cross-over*. EDP-M est donc considéré, à l'heure actuelle, comme le traitement de première ligne de référence des carcinomes corticosurrénaux métastatiques ou localement avancés non résécables. La toxicité est principalement hématologique, générale (asthénie), rénale, neurologique et digestive (nausées). Chez les patients ne pouvant pas recevoir de l'EDP-M, le mitotane en association avec l'étoposide et le cisplatine (EP-M) ou le mitotane plus le cisplatine (M-C), est une option [77]. Le carboplatine peut remplacer le cisplatine en cas d'insuffisance rénale ou cardiaque. L'intérêt de la combinaison des trois agents cytotoxiques en comparaison au cisplatine seul n'a pas été démontré.

En deuxième ligne ou au-delà, il n'existe pas de ligne thérapeutique validée. La décision prise en réunion de concertation pluridisciplinaire ENDOCAN-COMETE prend en compte la tolérance des traitements préalables, les valeurs de mitotanémies sur le long cours, la qualité du contrôle antitumoral, la sensibilité aux sels de platine (l'intervalle de temps entre la fin de la chimiothérapie par sels de platine et la reprise évolutive). Si ce temps est ≥ 6 mois et s'il n'y a pas de toxicité séquelle, la reprise d'une chimiothérapie à base de sels de platine peut être discutée en RCP. L'optimisation des mitotanémies lorsque la progression tumorale est contemporaine de mitotanémies en baisse et ou de taux inefficaces est systématiquement discutée, également tout comme la place des traitements locorégionaux lorsque le volume tumoral et la cinétique tumorale le permettent. Sinon, il faut prioriser le recrutement des patients dans les essais cliniques dédiés ouverts et de phases 1.

En l'absence d'essais cliniques disponibles, les chimiothérapies de deuxième ligne sont discutées comme la combinaison gemcitabine + 5Fluoro-uracile ou capécitabine [78,79] ou la streptozotocine [76]. Avec ces deux options, le taux de réponse objective est de l'ordre de 5 % et la survie sans progression médiane entre deux à trois mois. Dans une étude rétrospective récente portant sur 28 patients avec carcinome corticosurrénalien métastatique traité par témozolomide, dix patients (35,8 %) ont montré une stabilisation de la maladie. La médiane de survie sans progression était de 3,5 mois et la survie globale médiane de 7,2 mois. La réponse de la maladie a été plus fréquemment observée chez les patients présentant une hyperméthylation du gène *O6-méthylguanine-ADN méthyltransférase (MGMT)*. Le traitement par témozolomide a été bien toléré [80]. En cas de déficit MGMT, le témozolomide constituerait notre premier choix de chimiothérapie de deuxième ligne. Des inhibiteurs de kinase ont été testés dans les carcinomes corticosurrénaux métastatiques. Leur prescription hors AMM doit être discutée en RCP nationale en l'absence de résultats probants [81]. Le cabozantinib, inhibiteur de kinase multicible (RET, cMET, AXL et VEGF) fait actuellement l'objet d'un essai clinique international à la suite de résultats rétrospectifs montrant 18 % de réponse objective mais une médiane de survie

sans progression courte de quatre mois obtenus dans une étude rétrospective [82]. Néanmoins, il existe des interactions médicamenteuses avec le mitotane auxquelles il faut être attentif. En effet, l'induction du CYP3A4 par le mitotane entraîne une élimination rapide de beaucoup de médicaments et en particulier des inhibiteurs de kinase. Dans cet essai, il est conseillé d'arrêter le mitotane et d'obtenir une mitotanémie inférieure à 2 mg/L pour éviter toute interaction médicamenteuse.

Le *tableau VII* montre les principaux schémas thérapeutiques de différentes chimiothérapies.

Plusieurs essais cliniques ont évalué l'action des inhibiteurs de points de contrôle ou « *checkpoints* » immunitaires dans les carcinomes corticosurrénaux métastatiques. Les résultats sont hétérogènes, avec des temps médians de survie sans progression à moins de trois mois et des taux de réponses de 6 à 23 % [83-85]. Des réponses prolongées ont toutefois été décrites au moins pour un sous-groupe de patients qui pourrait bénéficier des inhibiteurs des *checkpoints* immunitaires [82]. La combinaison des inhibiteurs des *checkpoints* immunitaires montre dans une étude 6 % de réponse objective et une médiane de survie sans progression de 4,5 mois. Cette option thérapeutique peut-être proposée aux patients en bon état général présentant une charge tumorale mutationnelle (TMB pour « *tumour mutational burden* ») élevée, une instabilité microsatellitaire (MSI pour « *microsatellite instability* ») ou une expression importante de PDL1 (aucune AMM). La stimulation de la réponse immunitaire à partir de vaccins notamment est en cours de développement chez ces patients montrant 12 % de réponses objectives [86]. Une étude randomisée est en cours de recrutement.

Les principales voies moléculaires altérées dans le carcinome corticosurrénalien, p53 et Wnt-Beta caténine, ne disposent pas de traitement disponible. Une étude de phase III analysant l'effet d'un inhibiteur du récepteur IGF1 dans une population de carcinomes corticosurrénaux évolutifs après mitotane et chimiothérapie pour la moitié de la population étudiée, s'est révélée négative [87] et rapporte six semaines de médiane de survie sans progression et un an de survie identique au placebo. La prise en charge personnalisée du carcinome corticosurrénalien est actuellement limitée à la recherche d'un statut microsatellite instable, retrouvé chez moins de 5 % des patients. La mise en évidence d'un statut dMMR/MSI amène alors à la recherche d'inclusion dans un protocole d'immunothérapie ou à une demande compassionnelle d'immunothérapie.

Les traitements locaux non chirurgicaux

Ils seront utilisés soit à visée palliative (antalgique) soit pour augmenter le contrôle tumoral après un traitement systémique.

Les recommandations pour la prise en charge des carcinomes corticosurrénaux avancés sont résumées dans le *tableau VI*.

TABLEAU VII

Protocoles de chimiothérapie

Type de chimiothérapie	Schémas thérapeutiques
Mitotane [21,47]	<p>Différents schémas thérapeutiques sont possibles : par exemple, commencer par 1,5 g/j et augmenter la dose dans les 4 à 6 jours jusqu'à 6 g/j ou commencer par 1 g/j et augmenter tous les 3 jours de 0,5 g/j jusqu'à une dose de 3 à 6 g/j</p> <p>Mesurez le taux sanguin de mitotane toutes les 3 à 4 semaines et adapter la posologie en fonction de la tolérance et du taux sanguin. Après avoir atteint un plateau, l'intervalle peut être prolongé</p> <p>Taux sanguin cible thérapeutique de mitotane > 14 mg/L (8 mg/L au minimum)</p> <p>Taux sanguin maximum : 20 à 30 mg/L adapté à la tolérance notamment neurologique</p> <p>Suspendre le traitement en cas de toxicité sévère jusqu'au retour à la normale puis baisser de 3-6 cps par jour</p> <p>Diminuer de 3 cps le traitement en cas de toxicité intermédiaire</p> <p>Surveillance permanente du risque d'Insuffisance Surrénale</p>
EDP-M [76]	<p>Tous les 28 jours :</p> <ul style="list-style-type: none"> - jour 1, 40 mg/m² de doxorubicine (D) - jour 2, 100 mg/m² d'étoposide (E) - jour 3 + 4, 100 mg/m² d'étoposide (E) + 40 mg/m² de cisplatine (P) <p>plus mitotane oral visant un taux sanguin entre 8-14 et 20-30 mg/L</p> <p>Chez les patients inaptes au schéma EDP-M, EP-M ou P-M constituent une alternative raisonnable</p> <p>Tous les 28 jours :</p> <ul style="list-style-type: none"> - jour 1, 100 mg/m² d'étoposide (E) - jour 2 + 3, 100 mg/m² d'étoposide (E) + 40 mg/m² de cisplatine
Gemcitabine et capécitabine [8,79]	<p>800 mg/m² de gemcitabine aux jours 1 et 8 (à répéter toutes les 3 semaines)</p> <p>1500 mg de capécitabine par voie orale par jour en continu</p> <p>Mitotane peut être poursuivi (décision individualisée)</p>
STZ-M [76]	<p>Différents schémas</p> <ul style="list-style-type: none"> - 1/FU (400 mg/m²)-STZ (500 mg/m²) j1-j5/6 semaines - 2/FU (400 mg/m²)-STZ (500 mg/m²) j1-j3 C1 uniquement puis, FU (400 mg/m²)-STZ (2000 mg) j1/3 semaines - 3/LV5FU2 + STZ <p>(acide folinique D, L 400 mg/m² jour 1, 5FU 400 mg/m² bolus IV, 5FU 2400 mg/m² 48 heures en perfusion continue + streptozotocine 800 mg/m² jour 1 tous les 14 jours), selon le protocole BETTER 2 (ClinicalTrials.gov Identifier : NCT03351296)</p>
Temozolomide [80]	<p>200 mg/m²/j pendant 5 jours consécutives tous les 28 jours</p> <p>Plus ou moins Capécitabine</p>
Cabozantinib [82]	<p>Dose initiale de 60 mg/j jusqu'à 140 mg/j en fonction de la tolérance</p>

Surveillance

Examens

Le bilan comportera une évaluation clinique associée à un TDM TAP (ou IRM abdominale + TDM thoracique), et au dosage des mitotanémies pour les patients traités par mitotane. L'apport des dosages hormonaux systématiques dans le cas des tumeurs initialement sécrétantes reste à démontrer dans le dépistage des récurrences mais cette surveillance est néanmoins souhaitable. La TEP au 18-FDG pourra aussi être utilisée en complément en cas de doute à l'imagerie pour le diagnostic de récurrence locale ou de carcinose péritonéale de petite taille.

Rythme en postopératoire

Tout carcinome corticosurrénalien opéré nécessite un suivi à vie selon un rythme et des modalités adaptées à l'estimation du risque de rechute. Aucune donnée sur le rythme de surveillance

n'est validée. Le premier bilan postopératoire est généralement réalisé à deux ou trois mois postopératoire, puis répété tous les trois à quatre mois pendant les deux premières années postopératoires. Après deux ans de suivi négatif, pour les patients à risque modéré, le suivi est réalisé tous les six à douze mois et chez ceux à risque intermédiaire/élevé, tous les trois à quatre mois. Après cinq ans de suivi négatif, le suivi est fait tous les 24-36 mois (risque modéré) ou tous les six à douze mois (risque intermédiaire/élevé). Après dix ans de suivi négatif, le suivi est discuté avec les patients.

Maladie avancée

Il est recommandé un suivi tous les un à trois mois en fonction de l'agressivité tumorale et du type de prise en charge thérapeutique. Classiquement, chez les patients métastatiques, une

réévaluation biologique et radiologique complète est prévue tous les deux à trois mois, pendant les traitements actifs.

Carcinome corticosurrénalien et grossesse

Suspicion de carcinome corticosurrénalien au cours de la grossesse et traitement

Les carcinomes corticosurrénaux sont rares pendant la grossesse [88]. Certaines femmes peuvent signaler des antécédents d'infertilité ou d'aménorrhée au moment du diagnostic initial de carcinome corticosurrénalien. Les facteurs qui peuvent faire suspecter un carcinome corticosurrénalien sont surtout liés à un excès d'androgènes et/ou de cortisol. Une tumeur sécrétant du cortisol doit être fortement suspectée chez les patients présentant des manifestations spécifiques d'hypercortisolisme, y compris myopathie proximale, ecchymoses et stries rubrae, c'est-à-dire des stries hyperpigmentées, totalement différentes des stries blanchâtres des grossesses normales. Il doit également être envisagé chez les femmes enceintes présentant une apparition/aggravation de l'acné et de l'hirsutisme. Dans certains cas, les tumeurs peuvent être de découverte fortuite lors d'examens radiologiques, en particulier au cours des deuxième et troisième trimestres de la grossesse lorsque les échographies abdominales sont habituellement effectuées. Une étude incluant douze patients diagnostiqués avec ACC pendant la grossesse ou dans les six premiers mois après accouchement, montrait des manifestations spécifiques liées à l'hypercortisolisme chez 75 % des patients (HTA, diabète, troubles morphologiques altérés, virilisation, troubles de l'humeur) [89] et l'évaluation hormonale a démontré chez toutes les douze patients une anomalie du cortisol (seule ou associée à des anomalies des androgènes). Néanmoins, le diagnostic biologique peut être difficile, à cause des modifications hormonales pendant la grossesse et leur interférence avec les dosages hormonaux [88]. Concernant le bilan d'imagerie, après une première évaluation par échographie, l'IRM abdominale sans gadolinium est la meilleure option, à préférer au TDM pour éviter les dommages causés par l'exposition aux radiations pour le fœtus. Étant donné la présence de quelques cas rapportés et de petites séries dans la littérature, la prise en charge optimale des carcinomes corticosurrénaux pendant la grossesse n'est pas bien définie et chaque cas doit être adressé individuellement, de préférence dans des centres spécialisés et avec une équipe pluridisciplinaire composée d'experts endocrinologues, oncologues, gynécologues, psychologues, chirurgiens et anesthésistes. Le traitement chez la femme enceinte doit tenir compte à la fois de la présentation de la maladie (stade et éventuelle extension métastatique) et les problèmes liés à la grossesse (âge gestationnel et désir maternel). Cependant, étant donné le pronostic sombre des ACC non opérés, l'exérèse chirurgicale est recommandée, en particulier dans le deuxième trimestre. Une chirurgie au cours du premier trimestre augmente le risque d'avortement et au cours du troisième

augmente le risque d'accouchement prématuré [88]. Dans tous les cas, compte tenu de la difficulté et des implications sur les choix thérapeutiques pour la mère et l'enfant, ces cas doivent être objet d'une discussion au sein de réunions de concertation multidisciplinaires « ENDOCAN-COMETE ».

Le risque de récurrence du carcinome corticosurrénalien chez les femmes avec un antécédent de carcinome corticosurrénalien et désir de grossesse

Le risque individuel de récurrence chez une patiente ayant un antécédent de carcinome corticosurrénalien est étroitement lié à l'agressivité de la maladie. Il n'est pas certain que l'augmentation physiologique des œstrogènes pendant la grossesse puisse être un facteur péjoratif contribuant à la récurrence, même si une étude suggère que le carcinome corticosurrénalien peut exprimer des récepteurs d'œstrogènes et que, par conséquent une augmentation des taux d'œstrogènes puisse théoriquement favoriser la croissance du carcinome corticosurrénalien [90]. Dans une étude rétrospective portant sur dix-sept femmes avec un antécédent de carcinome corticosurrénalien et survenue d'une grossesse dans les trois mois après traitements initiaux [maladie localisée majoritairement aux stades 1 et 2 traitée par surrénalectomie (100 %) et mitotane (71 %)], il n'y avait pas de conséquences au niveau fœtal et la survie globale maternelle n'était pas affectée par la grossesse par rapport aux témoins appariés [91]. À l'heure actuelle, il n'existe pas de recommandations et, pour cela, toutes les femmes avec des antécédents de carcinome corticosurrénalien doivent être informées des risques de récurrence. Il est, en revanche, fortement recommandé d'éviter la grossesse pendant le traitement par mitotane en raison d'un potentiel effet tératogène, bien que les données disponibles incluent un nombre faible de cas [88,92,93]. Compte tenu de la longue demi-vie du médicament, plusieurs mois, voire un an peuvent s'écouler avant que les concentrations plasmatiques du mitotane ne diminuent. Il faudra donc discuter une méthode contraceptive appropriée pendant le traitement par mitotane et jusqu'à ce que les concentrations soient faibles. Il est recommandé une contraception mécanique (stérilet, préservatif) ou autre que les pilules œstro-progestatives (macroprogestatives). En fait, les pilules œstro-progestatives sont à éviter, compte tenu du risque des œstrogènes (voir plus haut) et de l'action d'induction enzymatique du mitotane qui peut les rendre inefficaces.

Consultation d'oncofertilité chez les femmes en âge de procréer et les hommes au moment du diagnostic de CS

Une consultation dédiée à la question de la fertilité devrait être proposée à toutes les femmes en âge de procréer et hommes au moment du diagnostic de CS. Tout au long de la prise en charge du carcinome corticosurrénalien, il sera nécessaire d'avoir une discussion concernant la fertilité, en fonction des facteurs personnels, du stade de la maladie et du traitement planifié.

R. Libé, M. Haissaguerre, K. Renaudin, M. Faron, M. Decaussin-Petrucci, F. Deschamps, et al.

L'impact de la chirurgie, de la chimiothérapie cytotoxique et potentiellement du mitotane sur le développement fœtal doit être discuté. Des options de préservation de la fertilité peuvent être envisagées chez certains patients. De plus, compte tenu de la littérature très limitée sur la grossesse chez les femmes atteintes de carcinome corticosurrénalien, les patientes doivent être conscientes de l'incertitude quant au risque accru de récidive du carcinome corticosurrénalien lié à la grossesse [2].

Remerciements : groupe de lecture : Al-Ghuzlan Abir, Assié Guillaume, Aubert Sébastien, Barlier Anne, Borson-Chazot Françoise, Bonnet Fideline, Brunaud Laurent, Calcagno Fabien, Carrie Christian, Castinetti Frédéric, Chabre Olivier, Do Cao Christine, Druil Delphine, Gaujoux Sébastien, Giraud Sophie, Goichot Bernard, Herman Philippe, Hernigou Anne, Kurtz Jean-Emmanuel, Laboureaud Sandrine, Lifante Jean Christophe, Lussey Charlotte, Mastier Charles, Palussiere Jean, Scaozec Jean-Yves, Tauveron Igor, Vezzosi Delphine, Durand-Labrunie Jérôme.

Déclaration de liens d'intérêts : les auteurs déclarent ne pas avoir de liens d'intérêts.

Références

- [1] Else T. Association of adrenocortical carcinoma with familial cancer susceptibility syndromes. *Mol Cell Endocrinol* 2012;351:66-70.
- [2] Fassnacht M, Dekkers O, Else T, Baudin E, Berruti A, Krijger R, et al. European Society of Endocrinology Clinical Practice Guidelines on the management of adrenocortical carcinoma in adults, in collaboration with the European Network for the Study of Adrenal Tumors. *Eur J Endocrinol* 2018;179:G1-46.
- [3] Arlt W, Biehl M, Taylor AE, Hahner S, Libé R, Hughes BA, et al. Urine steroid metabolomics as a biomarker tool for detecting malignancy in adrenal tumors. *J Clin Endocrinol Metab* 2011;96:3775-84.
- [4] Thomas AJ, Habra MA, Bhosale PR, Qayyum AA, Ahmed K, Vicens R, et al. Interobserver agreement in distinguishing large adrenal adenomas and adrenocortical carcinomas on computed tomography. *Abdom Radiol N Y* 2018;43:3101-8.
- [5] Ahmed AA, Elmohr MM, Fuentes D, Habra MA, Fisher SB, Perrier ND, et al. Radiomic mapping model for prediction of Ki-67 expression in adrenocortical carcinoma. *Clin Radiol* 2020;75 [479.e17-479.e22].
- [6] Fassnacht M, Assié G, Baudin E, Eisenhofer G, Fouchardiere C de la, Haak HR, et al. Adrenocortical carcinomas and malignant pheochromocytomas: ESMO-EURACAN Clinical Practice Guidelines for diagnosis, treatment and follow-up. *Ann Oncol* 2020;31:1476-90.
- [7] Van Houdt WJ, Schrijver AM, Cohen-Hallaleh RB, Memos N, Fotiadis N, Smith MJ, et al. Needle tract seeding following core biopsies in retroperitoneal sarcoma. *Eur J Surg Oncol* 2017;43:1740-5.
- [8] Tissier F, Aubert S, Leteurtre E, Al Ghuzlan A, Patey M, Decaussin M, et al. Adrenocortical tumors: improving the practice of the Weiss system through virtual microscopy: a National Program of the French Network INCa-COMETE. *Am J Surg Pathol* 2012;36:1194-201.
- [9] Weiss LM, Medeiros LJ, Vickery Jr AL. Pathologic features of prognostic significance in adrenocortical carcinoma. *Am J Surg Pathol* 1989;13:202-6.
- [10] Bisceglia M, Ludovico O, Di Mattia A, Ben-Dor D, Sandbank J, Pasquinelli G, et al. Adrenocortical oncocytic tumors: report of 10 cases and review of the literature. *Int J Surg Pathol* 2004;12:231-43.
- [11] Renaudin K, Smati S, Wargny M, Al Ghuzlan A, Aubert S, Leteurtre E, et al. Clinicopathological description of 43 oncocytic adrenocortical tumors: importance of Ki-67 in histoprognostic evaluation. *Mod Pathol* 2018;3:1708-16.
- [12] Duregon E, Cappellesso R, Maffei V, Zaggia B, Ventura L, Berruti A, et al. Validation of the prognostic role of the "Helsinki Score" in 225 cases of adrenocortical carcinoma. *Hum Pathol* 2017;62:1-7.
- [13] Pennanen M, Heiskanen I, Sane T, Remes S, Mustonen H, Haglund C, et al. Helsinki score - a novel model for prediction of metastases in adrenocortical carcinomas. *Hum Pathol* 2015;46:404-10.
- [14] Duregon E, Fassina A, Volante M, Nesi G, Santi R, Gatti G, et al. The reticulin algorithm for adrenocortical tumor diagnosis: a multicentric validation study on 245 unpublished cases. *Am J Surg Pathol* 2013;37:1433-40.
- [15] Mete O, Gucer H, Kefeli M, Asa SL, Mete O, et al. Diagnostic and prognostic biomarkers of adrenal cortical carcinoma. *Am J Surg Pathol* 2018;42:201-13.
- [16] Libé R, Groussin L, Tissier F, Elie C, René-Corail F, Fratticci A, et al. Somatic TP53 mutations are relatively rare among adrenocortical cancers with the frequent 17p13 loss of heterozygosity. *Clin Cancer Res* 2007;13:844-50.
- [17] Hescot S, Faron M, Kordahi M, Do Cao C, Naman A, Lamartina L, et al. Screening for prognostic biomarkers in metastatic adrenocortical carcinoma by tissue micro arrays analysis identifies P53 as an independent prognostic marker of overall survival. *Cancers (Basel)* 2022;14:2225-30.
- [18] Assié G, Jouinot A, Fassnacht M, Libé R, Garinet S, Jacob L, et al. Value of molecular classification for prognostic assessment of adrenocortical carcinoma. *JAMA Oncol* 2019;5:1440-7.
- [19] Libé R, Borget I, Ronchi CL, Zaggia B, Kroiss M, Kerkhofs T, et al. Prognostic factors in stage III-IV adrenocortical carcinomas (ACC): a European Network for the Study of Adrenal Tumor (ENSAT) study. *Ann Oncol* 2015;26:2119-25.
- [20] Fassnacht M, Johanssen S, Quinkler M, Bucsky P, Willenberg HS, Beuschlein F, et al. Limited prognostic value of the 2004 International Union Against Cancer staging classification for adrenocortical carcinoma: proposal for a Revised TNM Classification. *Cancer* 2009;115:243-50.
- [21] Baudin E. Endocrine Tumor Board of Gustave Roussy. Adrenocortical carcinoma. *Endocrinol Metab Clin North Am* 2015;44:411-34.
- [22] Elhassan YS, Altieri B, Berhane S, Cosentini D, Calabrese A, Haissaguerre M, et al. S-GRAS score for prognostic classification of adrenocortical carcinoma: an international, multicenter ENSAT study. *Eur J Endocrinol* 2021;186:25-36.
- [23] Beuschlein F, Weigel J, Saeger W, Kroiss M, Wild V, Daffara F, et al. Major prognostic role of Ki67 in localized adrenocortical carcinoma after complete resection. *J Clin Endocrinol Metab* 2015;100:841-9.
- [24] Assié G, Antoni G, Tissier F, Caillou B, Bivien G, Gicquel C, et al. Prognostic parameters of metastatic adrenocortical carcinoma. *J Clin Endocrinol Metab* 2007;92:148-54.
- [25] Berruti A, Fassnacht M, Haak H, Else T, Baudin E, Sperone P, et al. Prognostic role of overt hypercortisolism in completely operated patients with adrenocortical cancer. *Eur Urol* 2014;65:832-8.
- [26] Kim Y, Margonis GA, Prescott JD, Tran TB, Postlewait LM, Maithel SK, et al. Nomograms to predict recurrence-free and overall survival after curative resection of adrenocortical carcinoma. *JAMA Surg* 2016;151:365-73.
- [27] Tabarin A, Haissaguerre M, Lassolle H, Jannin A, Paepegaey AC, Chabre O, et al. Efficacy and tolerance of osilodrostat in patients with Cushing's syndrome due to adrenocortical carcinomas. *Eur J Endocrinol* 2022;186(2):K1-4.

- [28] Kamenicki P, Droumaguet C, Salenave S, Blanchard A, Jublanc C, Gautier JF, et al. Mitotane, metyrapone, and ketoconazole combination therapy as an alternative to rescue adrenalectomy for severe ACTH-dependent Cushing's syndrome. *J Clin Endocrinol Metab* 2011;96:2796-804.
- [29] Haberbosch L, Maurer L, Sandforth A, Wernicke C, Spranger J, Mai K, et al. Spironolactone is associated with reduced mitotane levels in adrenocortical carcinoma patients. *Endocr Relat Cancer* 2022;29(3):121-8. <https://dx.doi.org/10.1530/ERC-21-0202>.
- [30] Puglisi S, Cosentini D, Grisanti S, et al. Activity of Abiraterone Acetate in the management of Cushing syndrome associated to advanced adrenocortical carcinoma: results of the ABACUS trial. In: *Abs at ENDO Society, Atlanta; 2022*.
- [31] Gaujoux S, Mihai R, joint working group of ESES and ENSAT. European Society of Endocrine Surgeons (ESES) and European Network for the Study of Adrenal Tumours (ENSAT) recommendations for the surgical management of adrenocortical carcinoma. *Br J Surg* 2017;104:358-76.
- [32] Yip L, Duh QY, Wachtel H, Jimenez C, Sturgeon C, Lee C, et al. American Association of Endocrine Surgeons guidelines for adrenalectomy: executive summary. *JAMA Surg* 2022;157(10):870-7.
- [33] Postlewait LM, Ethun CG, Tran TB, Prescott JD, Pawlik TM, Wang TS, et al. Outcomes of adjuvant mitotane after resection of adrenocortical carcinoma: a 13-institution study by the US Adrenocortical Carcinoma Group. *Am Coll Surg* 2016;222:480-90.
- [34] Bednarski BK, Habra MA, Phan A, Milton DR, Wood C, Vauthey N, et al. Borderline resectable adrenal cortical carcinoma: a potential role for preoperative chemotherapy. *World J Surg* 2014;38(6):1318-27.
- [35] Tierney JF, Chivukula SV, Poirier J, Pappas SG, Schadde E, Hertl M, et al. National treatment practice for adrenocortical carcinoma: have they changed and have we made any progress? *J Clin Endocrinol Metab* 2019;104(12):5948-56.
- [36] Mirallié E, Blanchard C, Caillard C, Rodien P, Briet C, Mucci S, et al. Adrenocortical carcinoma: impact of surgical treatment. *Ann Endocrinol (Paris)* 2019;80(5-6):308-13.
- [37] Marincola Smith P, Kiernan CM, Tran TB, Postlewait LM, Maithel SK, Prescott J, et al. Role of additional organ resection in adrenocortical carcinoma: analysis of 167 patients from the US Adrenocortical Carcinoma Database. *Ann Surg Oncol* 2018;25(8):2308-15.
- [38] Calcaterra NA, Hsiung-Wang C, Suss NR, Winchester DJ, Moo-Young TA, Prinz RA. Minimally invasive adrenalectomy for adrenocortical carcinoma: five-year trends and predictors of conversion. *World J Surg* 2018;42:473-81.
- [39] Margonis GA, Kim Y, Prescott JD, Tran TB, Postlewait LM, Maithel SK, et al. Adrenocortical carcinoma: impact of surgical margin status on long-term outcomes. *Ann Surg Oncol* 2016;23:134-41.
- [40] Delozier OM, Stiles ZE, Deschner BW, Drake JA, Deneve JL, Glazer ES, et al. Implications of conversion during attempted minimally invasive adrenalectomy for adrenocortical carcinoma. *Ann Surg Oncol* 2021;28:492-501.
- [41] Zheng GY, Li HZ, Deng JH, Zhang XB, Wu XC. Open adrenalectomy versus laparoscopic adrenalectomy for adrenocortical carcinoma: a retrospective comparative study on short-term oncologic prognosis. *Onco Targets Ther* 2018;11:1625-32.
- [42] Hue JJ, Bingmer K, Zhao H, Ammori JB, Wilhelm SM, Towe CW, et al. Reassessing the impact of tumor size on operative approach in adrenocortical carcinoma. *J Surg Oncol* 2021;123:1238-45.
- [43] Reibetanz J, Jurowicz C, Erdogan I, Nies C, Rayes N, Dralle H, et al. Impact of lymphadenectomy on the oncologic outcome of patients with adrenocortical carcinoma. *Ann Surg* 2012;255:363-9.
- [44] Panjwani S, Moore MD, Gray KD, Finnerty BM, Beninato T, Brunaud L, et al. The impact of nodal dissection on staging in adrenocortical carcinoma. *Ann Surg Oncol* 2017;24:3617-23.
- [45] Gerry JM, Tran TB, Postlewait LM, Maithel SK, Prescott JD, Wang TS, et al. Lymphadenectomy for adrenocortical carcinoma: is there a therapeutic benefit? *Ann Surg Oncol* 2016;23(Suppl. 5):708-13.
- [46] Terzolo M, Fassnacht M, Perotti P, Libé R, Lacroix A, Kastelan D, et al. Results of the ADIUVO trial, the first randomized study on adjuvant mitotane after removal of adrenocortical carcinoma. In: *ECE; 2020*.
- [47] Hermsen IG, Fassnacht M, Terzolo M, Houterman S, den Hartigh J, Leboulleux S, et al. Plasma concentrations of o,p'DDD, o,p'DDA, and o,p'DDE as predictors of tumor response to mitotane in adrenocortical carcinoma: results of a retrospective ENS@T multicenter study. *J Clin Endocrinol Metab* 2011;96:1844-51.
- [48] Kroiss M, Quinkler M, Lutz WK, Allolio B, Fassnacht M. Drug interactions with mitotane by induction of CYP3A4 metabolism in the clinical management of adrenocortical carcinoma. *Clin Endocrinol (Oxf)* 2011;75:585-91.
- [49] Kiseljak-Vassiliades K, Bancos I, Hamrahian A, Habra M, Vaidya A, Levine AC, et al. American Association of Clinical Endocrinology Disease State clinical review on the evaluation and management of adrenocortical carcinoma in an adult: a practical approach. *Endocr Pract* 2020;26:1366-83.
- [50] Basile V, Puglisi S, Altieri B, Canu L, Libé R, Ceccato F, et al. What is the optimal duration of adjuvant mitotane therapy in adrenocortical carcinoma? An unanswered question. *J Pers Med* 2021;11:269.
- [51] Polat B, Fassnacht M, Pfreundner L, Guckenberg M, Bratengeier K, Johanssen S, et al. Radiotherapy in adrenocortical carcinoma. *Cancer* 2009;115:2816-23.
- [52] Fassnacht M, Hahner S, Polat B, Koschker AC, Kenn W, Flentje M, et al. Efficacy of adjuvant radiotherapy of the tumor bed on local recurrence of adrenocortical carcinoma. *J Clin Endocrinol Metab* 2006;91:4501-4.
- [53] Gharzai LA, Green MD, Griffith KA, Else T, Mayo CS, Hesselstine E, et al. Adjuvant radiation improves recurrence-free survival and overall survival in adrenocortical carcinoma. *J Clin Endocrinol Metab* 2019;104:3743-50.
- [54] Nelson DW, Chang SC, Bandera BC, Fischer TD, Wollman R, Goldfarb M. Adjuvant radiation is associated with improved survival for select patients with non-metastatic adrenocortical carcinoma. *Ann Surg Oncol* 2018;25:2060-6.
- [55] Sabolch A, Else T, Griffith KA, Ben-Josef E, Williams A, Miller BS, et al. Adjuvant radiation therapy improves local control after surgical resection in patients with localized adrenocortical carcinoma. *Int J Radiat Oncol Biol Phys* 2015;92:252-9.
- [56] Luo Y, Chen SS, Zheng XG, Luo L, Wang S. The efficacy of radiation therapy in adrenocortical carcinoma: a propensity score analysis of a population-based study. *Medicine* 2017;96:e6741.
- [57] Habra MA, Ejaz S, Feng L, Das P, Deniz F, Grubbs EG, et al. A retrospective cohort analysis of the efficacy of adjuvant radiotherapy after primary surgical resection in patients with adrenocortical carcinoma. *J Clin Endocrinol Metab* 2013;98:192-7.
- [58] Viani GA, Viana BS. Adjuvant radiotherapy after surgical resection for adrenocortical carcinoma: a systematic review of observational studies and meta-analysis. *J Cancer Res Ther* 2019;15:S20-6.
- [59] Kimpel O, Bedrose S, Megerle F, Berruti A, Terzolo M, Kroiss M, et al. Adjuvant platinum-based chemotherapy in radically resected adrenocortical carcinoma: a cohort study. *Br J Cancer* 2021;125:1233-8.
- [60] Amini N, Margonis GA, Kim Y, Tran TB, Postlewait LM, Maithel SK, et al. Curative resection of adrenocortical carcinoma: rates and patterns of postoperative recurrence. *Ann Surg Oncol* 2016;23:126-33.
- [61] Savoie PH, Murez T, Flechon A, Sebe P, Rocher L, Camparo P, et al. [French ccAFU guidelines - Update 2018-2020: adrenal cancer]. *Prog Urol* 2018;28 Suppl. 1:R177-95.
- [62] Simon G, Pattou F, Mirallié E, Lifante JC, Nominé C, Arnault V, et al. Surgery for recurrent adrenocortical carcinoma: a multicenter retrospective study. *Surgery* 2017;161:249-56.
- [63] Glenn JA, Else T, Hughes DT, Cohen MS, Jolly S, Giordano TJ, et al. Longitudinal patterns of

R. Libé, M. Haissaguerre, K. Renaudin, M. Faron, M. Decaussin-Petrucci, F. Deschamps, et al.

- recurrence in patients with adrenocortical carcinoma. *Surgery* 2019;165:186–95.
- [64] Erdogan I, Deutschbein T, Jurowich C, Kroiss M, Ronchi C, Quinkler M, et al. The role of surgery in the management of recurrent adrenocortical carcinoma. *J Clin Endocrinol Metab* 2013;98:181–91.
- [65] Schulick RD, Brennan MF. Long-term survival after complete resection and repeat resection in patients with adrenocortical carcinoma. *Ann Surg Oncol* 1999;6:719–26.
- [66] Boilève A, Mathy E, Roux C, Faron M, Hadoux J, Tselikas L, et al. Combination of mitotane and locoregional treatments in low-volume metastatic adrenocortical carcinoma. *J Clin Endocrinol Metab* 2021;106:e4698–707.
- [67] Roux C, Boileve A, Faron M, Lamartina L, Delpla A, Tselikas L, et al. Loco-regional therapies in oligometastatic adrenocortical carcinoma. *Cancers (Basel)* 2022;14(11):2730.
- [68] Gonzalez RJ, Tamm EP, Ng C, Phan AT, Vassilopoulou-Sellin R, Perrier ND, et al. Response to mitotane predicts outcome in patients with recurrent adrenal cortical carcinoma. *Surgery* 2007;142:867–75.
- [69] Bukowski RM, Wolfe M, Levine HS, Crawford DE, Stephens RL, Gaynor E, et al. Phase II trial of mitotane and cisplatin in patients with adrenal carcinoma: a Southwest Oncology Group study. *J Clin Oncol* 1993;11:161–5.
- [70] Berruti A, Terzolo M, Sperone P, Pia A, Della Casa S, Gross DJ, et al. Etoposide, doxorubicin and cisplatin plus mitotane in the treatment of advanced adrenocortical carcinoma: a large prospective phase II trial. *Endocr Relat Cancer* 2005;12:657–66.
- [71] Malandrino P, Al Ghuzlan A, Castaing M, Young J, Caillou B, Travagli JP, et al. Prognostic markers of survival after combined mitotane- and platinum-based chemotherapy in metastatic adrenocortical carcinoma. *Endocr Relat Cancer* 2010;17:797–807.
- [72] Vezzosi D, Do Cao C, Hescot S, Bertherat J, Haissaguerre M, Bongard V, et al. Time until partial response in metastatic adrenocortical carcinoma long-term survivors. *Horm Cancer* 2018;9:62–9.
- [73] Naman A, Delahousse J, Hescot S, Castinetti F, Hadoux J, Drui D, et al. Valeurs pronostiques des mesures précoces de mitotanémie plasmatique totale et libre ou au sein des fractions lipoprotéiques dans le corticosurrénalome métastatique : une étude prospective du réseau Comète-Cancer. In: SFE; 2020.
- [74] Ho J, Turkbey B, Edgerly M, Alimchandani M, Quezado M, Camphausen K, et al. Role of radiotherapy in adrenocortical carcinoma. *Cancer J* 2013;19:288–94.
- [75] Li J, Shi Z, Wang Z, Liu Z, Wu X, Shen Z, et al. Treating adrenal tumors in 26 patients with CyberKnife: a mono-institutional experience. *PLoS One* 2013;8:e80654.
- [76] Fassnacht M, Terzolo M, Allolio B, Baudin E, Haak H, Berruti A, et al. Combination chemotherapy in advanced adrenocortical carcinoma. *N Engl J Med* 2012;366:2189–97.
- [77] Williamson SK, Lew D, Miller GJ, Balcerzak SP, Baker LH, Crawford ED. Phase II evaluation of cisplatin and etoposide followed by mitotane at disease progression in patients with locally advanced or metastatic adrenocortical carcinoma: a Southwest Oncology Group Study. *Cancer* 2000;88:1159–65.
- [78] Henning JEK, Deutschbein T, Altieri B, Steinhauer S, Kircher S, Sbierra S, et al. Gemcitabine-based chemotherapy in adrenocortical carcinoma: a multicenter study of efficacy and predictive factors. *J Clin Endocrinol Metab* 2017;102:4323–32.
- [79] Sperone P, Ferrero A, Daffara F, Priola A, Zaggia B, Volante M, et al. Gemcitabine plus metronomic 5-fluorouracil or capecitabine as a second-/third-line chemotherapy in advanced adrenocortical carcinoma: a multicenter phase II study. *Endocr Relat Cancer* 2010;17:445–53.
- [80] Cosentini D, Badalamenti G, Grisanti S, Basile V, Rapa I, Cerri S, et al. Activity and safety of temozolomide in advanced adrenocortical carcinoma patients. *Eur J Endocrinol* 2019;181:681–9.
- [81] Kroiss M, Quinkler M, Lutz WK, Allolio B, Fassnacht M. Sunitinib in refractory adrenocortical carcinoma: a phase II, single-arm, open-label trial. *J Clin Endocrinol Metab* 2012;97:3495–503.
- [82] Kroiss M, Megerle F, Kurlbaum M, Zimmermann S, Wendler J, Jimenez C, et al. Objective response and prolonged disease control of advanced adrenocortical carcinoma with cabozantinib. *J Clin Endocrinol Metab* 2020;105:1461–8.
- [83] Le Tourneau C, Hoimes C, Zarwan C, Wong DJ, Bauer S, Claus R, et al. Avelumab in patients with previously treated metastatic adrenocortical carcinoma: phase 1b results from the JAVELIN solid tumor trial. *J Immunother Cancer* 2018;6:111.
- [84] Habra MA, Stephen B, Campbell M, Hess K, Tapia C, Xu M, et al. Phase II clinical trial of pembrolizumab efficacy and safety in advanced adrenocortical carcinoma. *J Immunother Cancer* 2019;7:253.
- [85] Carneiro BA, Konda B, Costa RB, Costa RLB, Sagar V, Gursel DB, et al. Nivolumab in metastatic adrenocortical carcinoma: results of a phase 2 Trial. *J Clin Endocrinol Metab* 2019;104:6193–200.
- [86] Baudin E, et al. EO2401 (EO) therapeutic vaccine for patients (pts) with adrenocortical carcinoma (ACC) and malignant pheochromocytoma/paraganglioma (MPP): phase I/II SPENCER study. In: ESMO; 2022.
- [87] Fassnacht M, Berruti A, Baudin E, Demeure MJ, Gilbert J, Haak H, et al. Linsitinib (OSI-906) versus placebo for patients with locally advanced or metastatic adrenocortical carcinoma: a double-blind, randomised, phase 3 study. *Lancet Oncol* 2015;16(4):426–35.
- [88] Puglisi S, Basile V, Sperone P, Terzolo M. Pregnancy in patients with adrenocortical carcinoma: a case-based discussion. *Rev Endocr Metab Disord* 2023;24:85–96.
- [89] Abiven-Lepage G, Coste J, Tissier F, Groussin L, Billaud L, Dousset B, et al. Adrenocortical carcinoma and pregnancy: clinical and biological features and prognosis. *Eur J Endocrinol* 2010;163(5):793–800.
- [90] Sirianni R, Zolea F, Chimento A, Ruggiero C, Cerquetti L, Fallo F, et al. Targeting estrogen receptor- α reduces adrenocortical cancer (ACC) cell growth in vitro and in vivo: potential therapeutic role of selective estrogen receptor modulators (SERMs) for ACC treatment. *J Clin Endocrinol Metab* 2012;97:E2238–50.
- [91] de Corbière P, Ritzel K, Cazabat L, Ropers J, Schott M, Libé R, et al. Pregnancy in women previously treated for an adrenocortical carcinoma. *J Clin Endocrinol Metab* 2015;100:4604–11.
- [92] Baszko-Baszyk D, Ochmańska K, Wańko R, Sowiński J. Pregnancy in a patient with adrenocortical carcinoma during treatment with Mitotane – a case report. *Endokrynol Pol* 2011;62:186–8.
- [93] Tripto-Shkolnik L, Blumenfeld Z, Bronshtein M, Salmon A, Jaffe A, et al. Pregnancy in a patient with adrenal carcinoma treated with mitotane: a case report and review of literature. *J Clin Endocrinol Metab* 2013;98(2):443–7.