



HAL
open science

Mutation hypomorphe de SFTPБ associée à des fibroses pulmonaires viables à l'âge adulte

Tifenn Desroziers, Grégoire Prévot, Aurore Coulomb, Valérie Nau, Florence Dastot-Le Moal, Philippe Duquesnoy, Mélanie Héry, Aurélie Le Borgne, Serge Anselem, Marie Legendre, et al.

► To cite this version:

Tifenn Desroziers, Grégoire Prévot, Aurore Coulomb, Valérie Nau, Florence Dastot-Le Moal, et al.. Mutation hypomorphe de SFTPБ associée à des fibroses pulmonaires viables à l'âge adulte. Congrès de Pneumologie de Langue Française, Jan 2024, Lille (France), France. inserm-04423950

HAL Id: inserm-04423950

<https://inserm.hal.science/inserm-04423950v1>

Submitted on 29 Jan 2024

HAL is a multi-disciplinary open access archive for the deposit and dissemination of scientific research documents, whether they are published or not. The documents may come from teaching and research institutions in France or abroad, or from public or private research centers.

L'archive ouverte pluridisciplinaire **HAL**, est destinée au dépôt et à la diffusion de documents scientifiques de niveau recherche, publiés ou non, émanant des établissements d'enseignement et de recherche français ou étrangers, des laboratoires publics ou privés.

Mutation hypomorphe de *SFTPB* associée à des fibroses pulmonaires viables à l'âge adulte

Tifenn Desrozières¹, Grégoire Prévot², Aurore Coulomb³, Valérie Nau⁴, Florence Dastot-Le Moal⁴, Philippe Duquesnoy¹, Mélanie Héry¹, Aurélie Le Borgne², Serge Amselem^{1,4,*}, Marie Legendre^{1,4,*}, Nadia Nathan^{1,5,*}

¹Sorbonne Université, Inserm/UMRS_933 Laboratoire des maladies génétiques d'expression pédiatrique, Hôpital Armand Trousseau, Paris, France
²Service de Pneumologie, CHU Toulouse, France
³APHP-Sorbonne Université, Service d'anatomopathologie, Hôpital Armand Trousseau, Paris, France
⁴APHP-Sorbonne Université, Département de génétique moléculaire, Hôpital Armand Trousseau, Paris, France
⁵APHP-Sorbonne Université, Service de Pneumologie Pédiatrique et Centre de Référence des maladies respiratoires rares RespiRare, Hôpital Armand Trousseau, Paris, France

Introduction

- ❖ La protéine B du surfactant pulmonaire (SP-B) est essentielle à la constitution du surfactant pulmonaire. Les formes génétiques de **déficits en SP-B** sont associés à **des détresse respiratoire néonatale le plus souvent fatales** avec pneumopathie interstitielle diffuse (PID). De rares cas de survie au cours de l'enfance ont été décrits.
- ❖ Une **mutation homozygote de *SFTPB*** a été identifiée au laboratoire chez deux **adultes** apparentés atteints de **fibrose pulmonaire**.
- ❖ **Les objectifs étaient d'analyser le phénotype et les effets fonctionnels de la variation d'épissage c.582G>A.**

Matériel et méthodes

- ❖ Des constructions plasmidiques des exons 4-6 de *SFTPB* ont été réalisés afin d'analyser *in vitro* les transcrits des formes WT et c.585G>A, après transfection dans des cellules A549. Les ARN ont été extraits des cellules transfectées, et les ADNc obtenus après RT-PCR ont été analysés sur gel d'agarose et par séquençage Sanger.
- ❖ Des immunomarquages avec des Ac anti-SP-B et anti SP-C ont été réalisés sur le tissu pulmonaire du cas index et de témoins.

Résultats

Phénotype et genotype des patients

- ❖ Le **cas index**, homozygote pour la variation (**Fig.1A**), a présenté une PID fibrosante à l'âge de 34 ans. Son scanner thoracique a montré des opacités en verre dépoli et de la fibrose. Il a bénéficié d'une transplantation bi-pulmonaire à 51 ans (**Fig.1B**).
- ❖ Le fils du cas index, également homozygote pour la variation (**Fig.1A**) a présenté des opacités alvéolo-interstitielles et une légère hémorragie alvéolaire à 10 mois. Son scanner thoracique à 16 ans montrait de légères opacités en verre dépoli et une légère PID à 22 ans (**Fig.1B**).

Impact de la variation c.582G>A p.(Gln194=)

- ❖ L'analyse de la transcription *in vitro* de la variation a révélé un **épissage anormal** avec une **persistance d'amplicons épissés correctement** comme observé pour le WT (**Fig.2**).

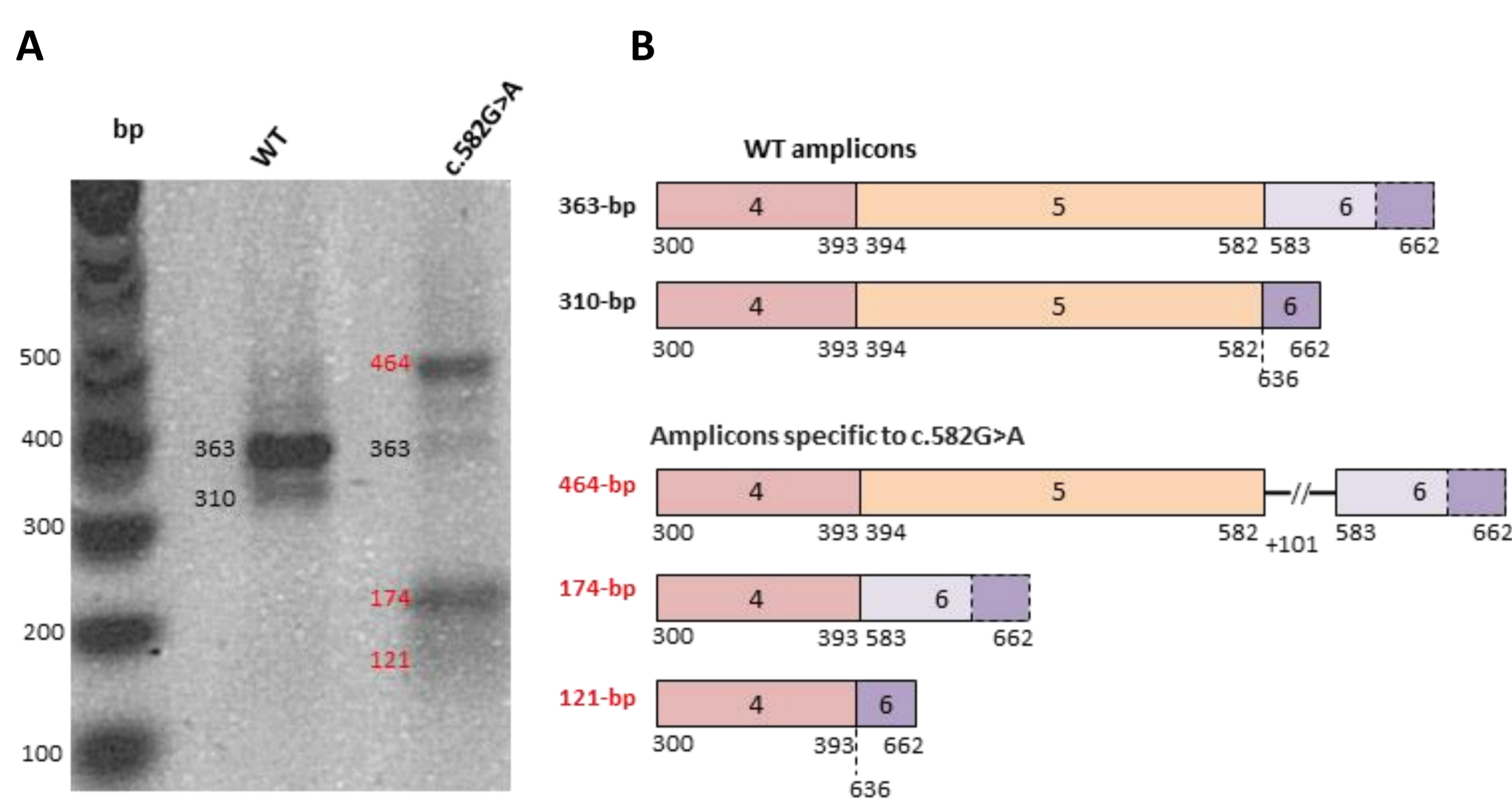


Figure 2 : (A) Gel d'agarose BET des amplicons obtenus par RT-PCR des ARN issus de l'expression des constructions WT ou muté. (B) Représentation schématique des amplicons obtenus par séquençage Sanger.

- ❖ La coloration HE du poumon du cas index a montré des **fibroblastes foci** avec un schéma de **pneumopathie interstitielle commune**. Le tissu pulmonaire du nouveau-né présentait des septa épaissis et les témoins sains présentaient un parenchyme normal (**Fig.3**).
- ❖ L'**expression de SP-B et de SP-C** était **altérée** chez le patient. Le marquage de SP-B était très faible chez le patient, absent chez le nouveau-né déficient en SP-B et normal chez les témoins. La protéine SP-C/proSP-C a été fortement détectée chez le patient et le nouveau-né par rapport aux témoins (**Fig.3**).

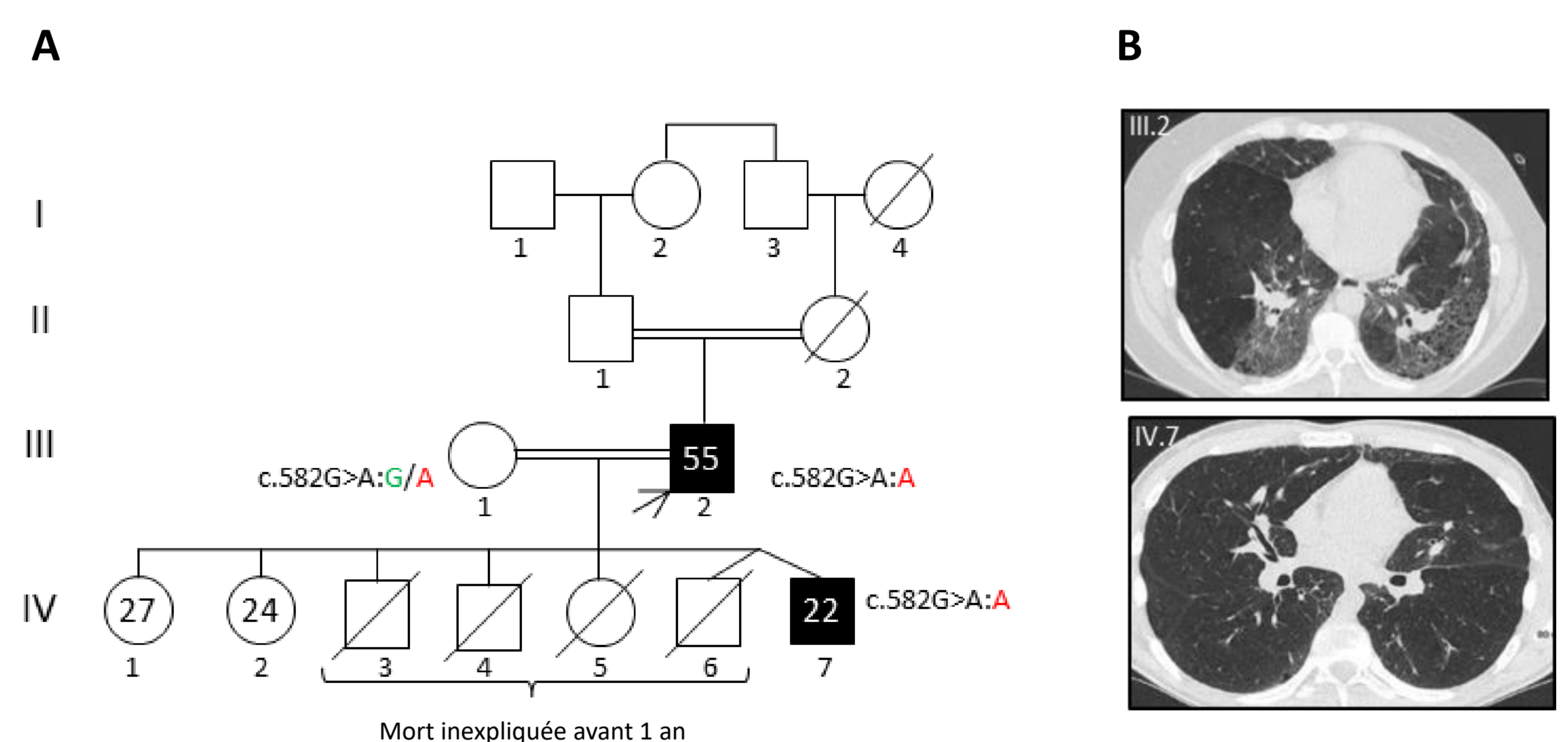


Figure 1: La flèche correspond au cas index, les individus en noir sont atteints de fibrose pulmonaire. Le génotype usuel est identifié par un nucléotide vert et celui muté en rouge. L'âge est indiqué dans les symboles.

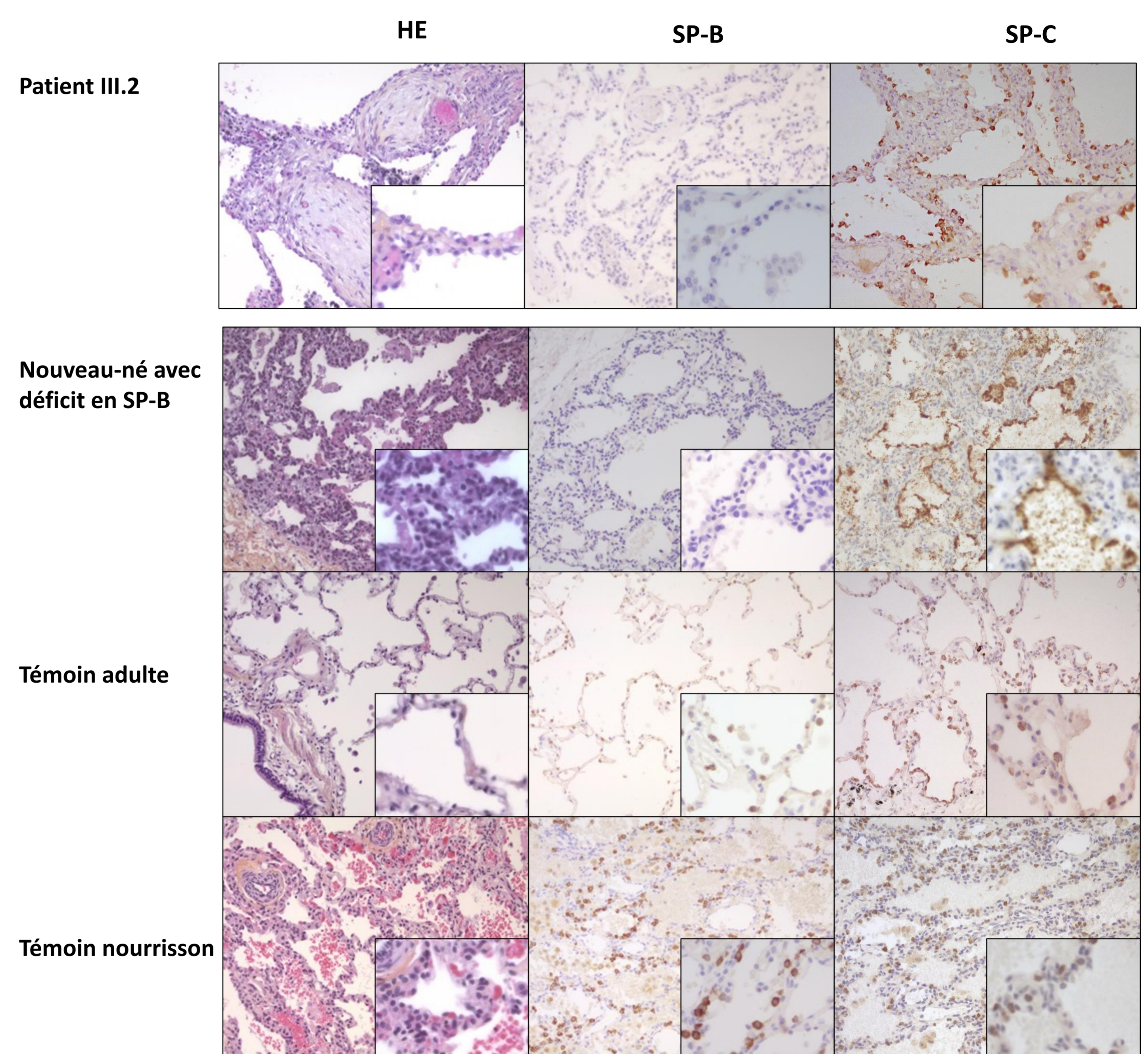


Figure 3: Analyse de l'explant de poumon natif du patient (III.2) avec coloration à l'hématoxyline et à l'éosine (HE), et le marquage de SP-B et SP-C (grossissement x20 et x40).

Conclusions et perspectives

- ❖ **Nous décrivons pour la première fois une variation homozygote de *SFTPB* associée à des formes viables à l'âge adulte de fibrose pulmonaire.**
- ❖ **La variation pathogène c.582G>A p.(Gln194=) affecte drastiquement l'épissage ainsi que l'expression de SP-B et SP-C. Un effet hypomorphe pourrait expliquer la survie à long terme avec une PID fibrosante chez les deux adultes apparentés.**
- ❖ **Ces résultats amènent à considérer les variants *SFTPB* dans les présentations atypiques de PID, en particulier dans un contexte familial.**

