



**HAL**  
open science

## Dysplasie acineuse associée à un variant de NKX2.1 chez un nouveau-né à terme

Yohan Soreze, Nadia Nathan, Julien Jegard, Erik Hervieux, Pauline Clermidi, Camille Louvrier, Marie Legendre, Aurore Coulomb-l'Herminé

### ► To cite this version:

Yohan Soreze, Nadia Nathan, Julien Jegard, Erik Hervieux, Pauline Clermidi, et al.. Dysplasie acineuse associée à un variant de NKX2.1 chez un nouveau-né à terme. Assises de Génétique Humaine et Médicale, Jan 2024, Paris, France. inserm-04412720

**HAL Id: inserm-04412720**

**<https://inserm.hal.science/inserm-04412720>**

Submitted on 23 Jan 2024

**HAL** is a multi-disciplinary open access archive for the deposit and dissemination of scientific research documents, whether they are published or not. The documents may come from teaching and research institutions in France or abroad, or from public or private research centers.

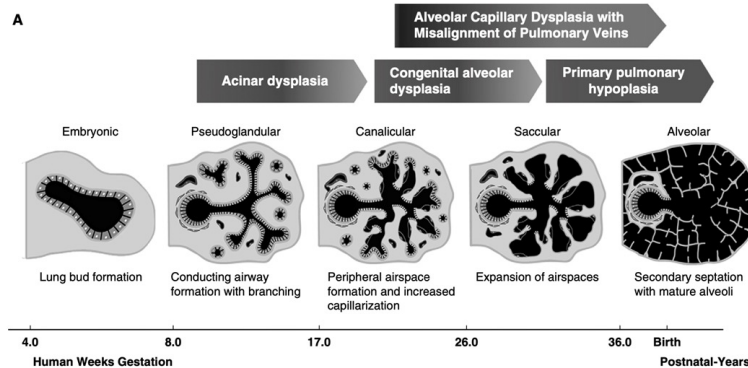
L'archive ouverte pluridisciplinaire **HAL**, est destinée au dépôt et à la diffusion de documents scientifiques de niveau recherche, publiés ou non, émanant des établissements d'enseignement et de recherche français ou étrangers, des laboratoires publics ou privés.

# Dysplasie acineuse associée à un variant de *NKX2.1* chez un nouveau-né à terme

Yohan SOREZE<sup>1,2</sup>, Nadia Nathan<sup>3,2</sup>, Julien Jegard<sup>4</sup>, Erik Hervieux<sup>5</sup>, Pauline Clermidi<sup>5</sup>, Camille Louvrier<sup>2</sup>, Marie Legendre<sup>2</sup>, Aurore Coulomb-L'herminé<sup>6</sup>

## Introduction

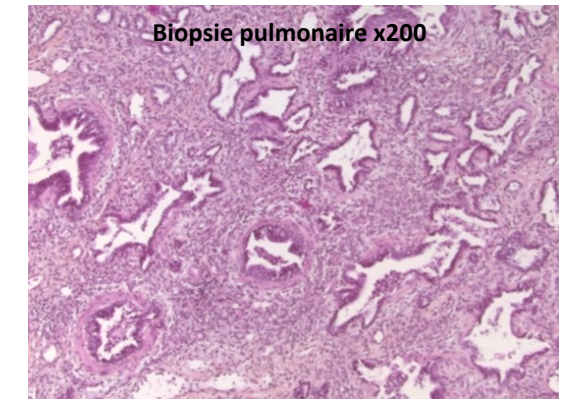
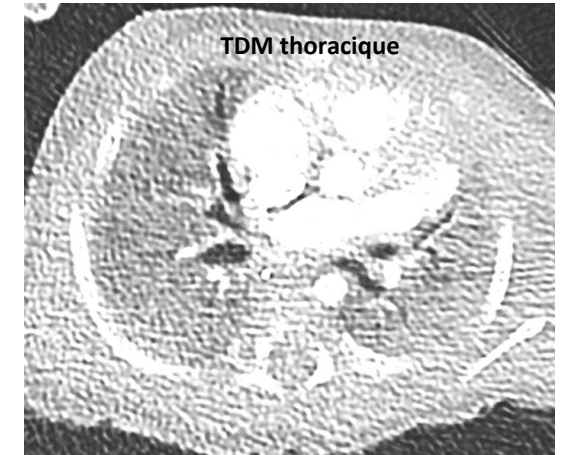
- **Un arrêt prématuré à l'un des stades de la croissance pulmonaire fœtale peut être responsable d'une anomalie diffuse de développement pulmonaire**
  - Dysplasie acineuse
  - Dysplasie alvéolaire congénitale
  - Dysplasie alvéolo capillaire avec ou sans défaut d'alignement des veines pulmonaires
- **Le diagnostic est confirmé par analyse histologique** après biopsie pulmonaire ou autopsie



- **Le surfactant pulmonaire** est composé de lipides et de protéines. Il y a **4 protéines spécifiques** (SP-A, SP-B, SP-C et SP-D)
- ***NKX2.1* régule en partie la synthèse** des protéines spécifiques du surfactant. Ses variations sont associées au syndrome cerveau-poumon-thyroïde avec hypothyroïdie centrale, détresse respiratoire évoluant vers une pneumopathie interstitielle diffuse et des signes neurologiques
- ***NKX2.1* est aussi impliqué** dans la ramification des bronches lobaires

## Cas clinique

- **Patiente née à terme** après une grossesse normale et des échographies anténatales sans particularités
- **Hypoxémie réfractaire néonatale** immédiate associée à une absence de mouvements respiratoires spontanés avec une bradycardie profonde; nécessité d'une ventilation mécanique invasive
- **Hypertension pulmonaire persistante sévère** avec défaillance du ventricule droit après quelques minutes de vie
- **Nécessité de mise en ECMO-VA après 12 heures de vie**
- La patiente présentait une **hypothyroïdie périphérique** associée à son **insuffisance respiratoire**
- Une biopsie pulmonaire a été réalisée en chambre : l'analyse histologique a mis en évidence une absence d'alvéoles **en faveur d'une dysplasie acineuse**
- Les analyses génétiques réalisées ciblant le gène *NKX2.1* et les gènes impliqués dans l'HTP néonatale ont mis en évidence un **variant hétérozygote faux sens c.731A>G p.(Tyr244Cys)**
- Après 5 semaines de vie, la patiente est décédée après décision médicale de retrait des traitements



## Discussion et conclusion

- **Premier cas rapporté de dysplasie acineuse associée à un variant de *NKX2.1* probablement pathogène**
- Ce cas étend le phénotype des variations de *NKX2.1* et peut permettre d'ouvrir la voie d'une **meilleure compréhension de la physiopathologie de la dysplasie acineuse**