



HAL
open science

DETRESSE RESPIRATOIRE PROGRESSIVE CHEZ UN NOURRISSON PRESENTANT UN SYNDROME DU CIMETERRE

Elodie Masson, Sebastien Hascoet, Emmanuel Lebret, Nadia Nathan

► **To cite this version:**

Elodie Masson, Sebastien Hascoet, Emmanuel Lebret, Nadia Nathan. DETRESSE RESPIRATOIRE PROGRESSIVE CHEZ UN NOURRISSON PRESENTANT UN SYNDROME DU CIMETERRE. Congrès Francophone Pédiatrique de Pneumologie et d'Allergologie, Nov 2017, Paris, France. inserm-04164821

HAL Id: inserm-04164821

<https://inserm.hal.science/inserm-04164821>

Submitted on 18 Jul 2023

HAL is a multi-disciplinary open access archive for the deposit and dissemination of scientific research documents, whether they are published or not. The documents may come from teaching and research institutions in France or abroad, or from public or private research centers.

L'archive ouverte pluridisciplinaire **HAL**, est destinée au dépôt et à la diffusion de documents scientifiques de niveau recherche, publiés ou non, émanant des établissements d'enseignement et de recherche français ou étrangers, des laboratoires publics ou privés.

DETRESSE RESPIRATOIRE PROGRESSIVE CHEZ UN NOURRISSON PRESENTANT UN SYNDROME DU CIMETERRE

Elodie Masson¹ ; Sébastien Hascoet² ; Emmanuel Le Bret² ; Nadia Nathan¹

¹Service de pneumologie pédiatrique, Hôpital Armand Trousseau, Assistance Publique Hôpitaux de Paris, Centre national de référence des maladies respiratoires rares RespiRare, Paris 75012, France ; ²Service des maladies cardiaques congénitales, Hôpital Marie Lannelongue, Le Plessis Robinson 92350, France

Le syndrome du cimenterre est une entité rare avec une incidence de 2 pour 100 000 naissances (1,2) et représente 0,06% (3) des malformations cardiaques congénitales. Il est caractérisé par une hypoplasie pulmonaire droite et par un retour veineux droit anormal dans la veine cave inférieure. Une sténose de la veine de cimenterre est rarement associée (4-6).

CAS CLINIQUE

Nous décrivons une patiente, née prématurément à 31 SA, adressée à 1 mois de vie au centre de référence des maladies respiratoires rares (RespiRare) pour exploration d'une hypoplasie pulmonaire droite associée à une dextroposition cardiaque (Figure 1, image A).

Le scanner thoracique et l'échographie cardiaque (Figure 1, images B et C) ont permis de diagnostiquer un syndrome du cimenterre sans séquestration pulmonaire. Une communication interauriculaire (CIA) était associée.

Alors qu'elle était asymptomatique, elle a développé à partir de l'âge de 3 mois une détresse respiratoire sifflante progressive et une stagnation pondérale malgré un traitement par aérosolthérapie.

A 7 mois, un cathétérisme cardiaque a permis de mettre en évidence une hypertension artérielle pulmonaire (HTAP) infrasytémique avec une pression artérielle pulmonaire moyenne (PAP) à 45 mmHg liée à une sténose de la veine de cimenterre à son abouchement dans la veine hépatique et à un shunt gauche-droit significatif à travers la CIA (Figure 1, image D).

Devant une détérioration rapide de son état respiratoire avec oxygénodépendance, une prise en charge chirurgicale en urgence sous circulation extra-corporelle a été réalisée avec une anastomose latero-latérale de la veine pulmonaire droite à l'oreillette droite avec tunnelisation de la veine pulmonaire droite à travers la CIA pour rediriger le flux sanguin vers l'oreillette gauche.

Les suites post-opératoires ont été marquées par une régression rapide des symptômes respiratoires malgré une paralysie diaphragmatique droite transitoire (Figure 2, image A). Un cathétérisme cardiaque de contrôle a été réalisé 3 mois après la chirurgie et montrait une diminution de la PAP moyenne à 18 mmHg. Il persistait une asymétrie de perfusion en rapport avec l'hypoplasie de l'artère pulmonaire droite et une sténose modérée de la veine pulmonaire droite (Figure 2, image B).

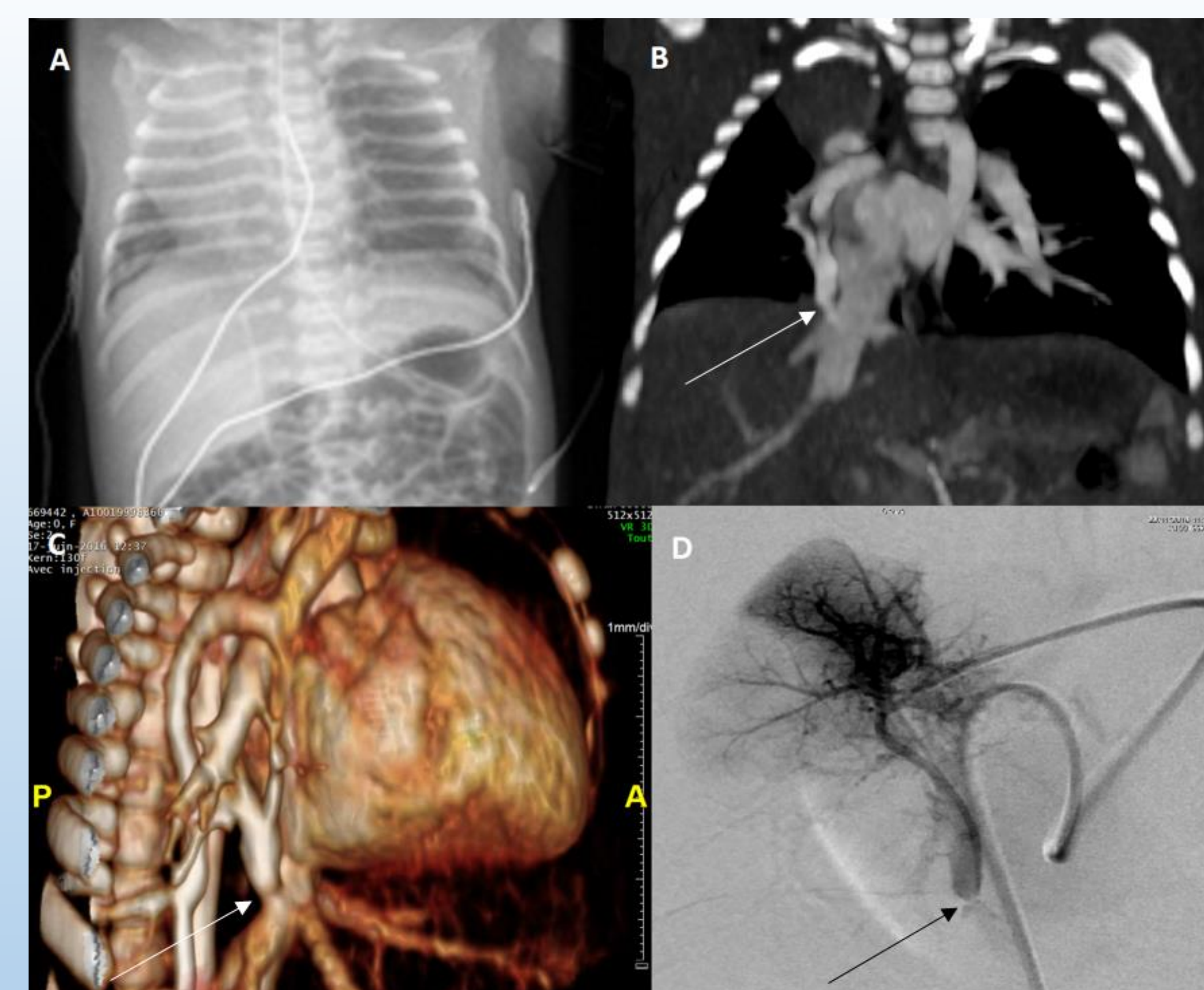


Figure 1: Imagerie thoracique pré-chirurgicale

A : Radiographie thoracique. Hypoplasie pulmonaire droite et dextroposition cardiaque ; B et C : Scanner thoracique injecté (B) et avec reconstitution 3D (C). Veine de cimenterre (flèche); D : cathétérisme cardiaque. Sténose de la veine de cimenterre (flèche).

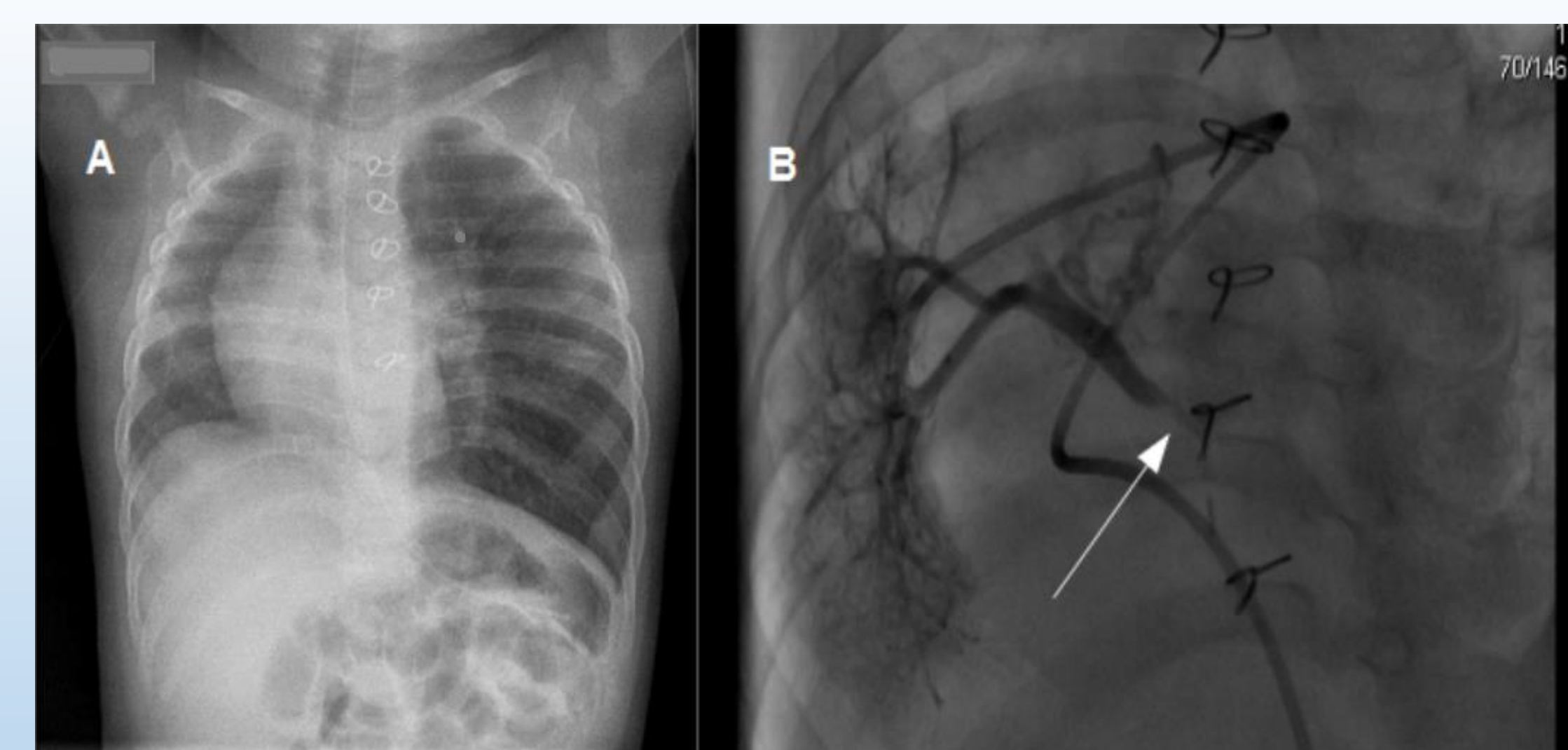


Figure 2 : Imagerie thoracique post-opératoire

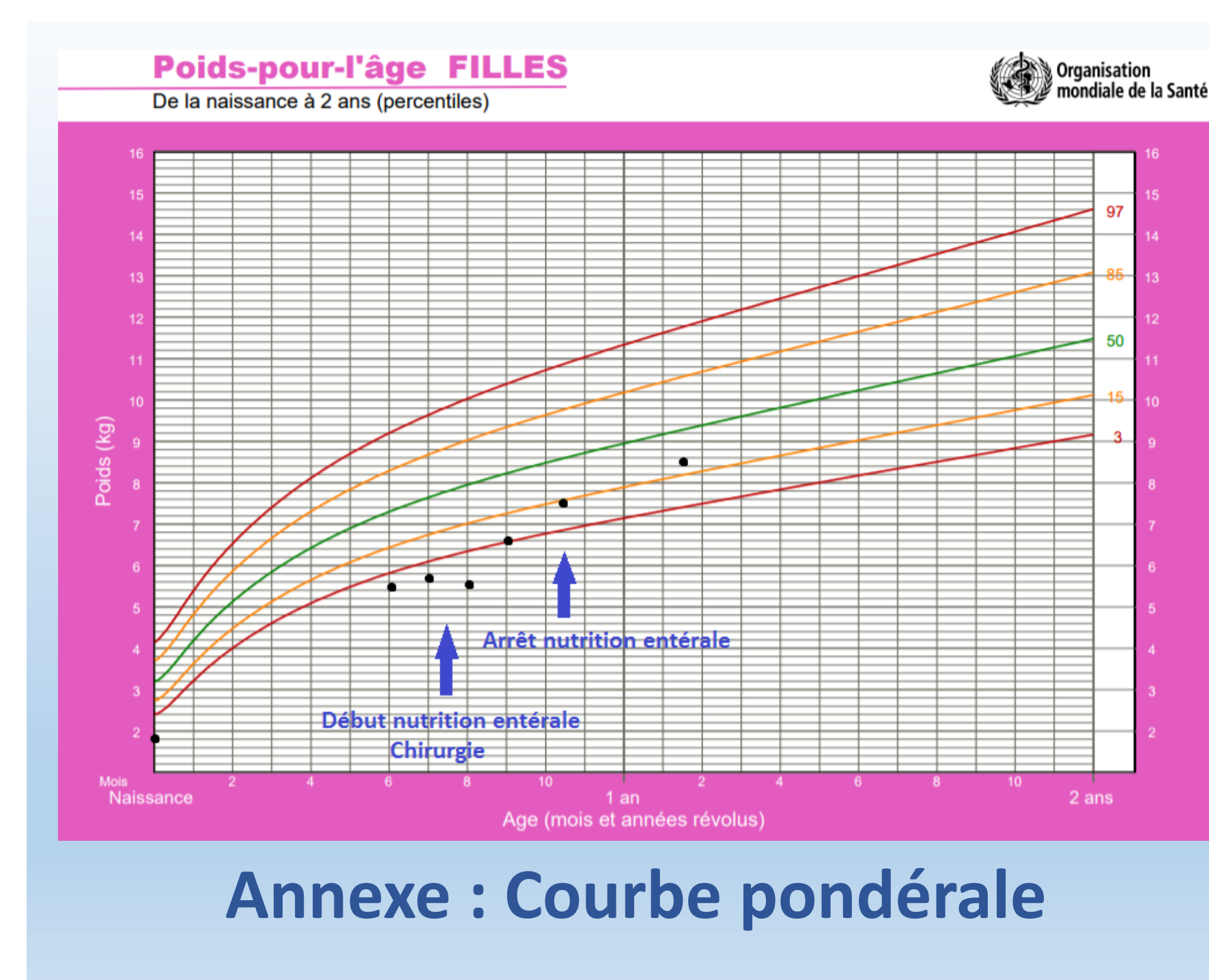
A : Radiographie thoracique. Hypoplasie pulmonaire droite et dextrocardie persistantes. Paralysie diaphragmatique droite post-opératoire transitoire ; B: Cathétérisme cardiaque. Sténose modérée post-opératoire de la veine de cimenterre (flèche).

DISCUSSION

Le syndrome du cimenterre est une malformation cardiopulmonaire rare souvent asymptomatique et parfois diagnostiquée de façon fortuite. Cependant, des symptômes sévères de révélation précoce peuvent être observés, souvent en relation avec une HTAP.

Rarement, l'HTAP peut révéler une sténose de la veine de cimenterre. Il existe peu de données concernant cette entité. En effet, à notre connaissance, seulement 1, 2 et 17 patients ont été reportés dans 3 cohortes de respectivement 16, 25 et 80 patients avec un syndrome du cimenterre (4-6).

Une HTAP associée à une sténose de la veine de cimenterre requiert une prise en charge urgente et spécialisée (1). La principale complication post-opératoire est l'apparition ou la récurrence d'une sténose de la veine de cimenterre, ce qui a été retrouvé pour 50% des patients opérés dans une étude de 2013 (5). Le risque n'était pas corrélé à la technique chirurgicale.



Annexe : Courbe pondérale

CONCLUSION

Les symptômes respiratoires sont très fréquents en pédiatrie et sont le plus souvent en relation avec des pathologies pulmonaires. Cependant, la recherche d'une malformation cardiopulmonaire est recommandée en cas de symptômes atypiques, répétés ou persistants. Lorsque ces symptômes sont présents chez un patient avec un syndrome du cimenterre, la PAP doit être évaluée à l'aide d'une échocardiographie mais aussi avec un cathétérisme cardiaque. Une sténose de la veine de cimenterre peut être exceptionnellement retrouvée et doit être recherchée tout comme les autres causes d'HTAP. Une prise en charge rapide par une équipe expérimentée est recommandée dans ce cas.

- Références :
1. Korkmaz AA, Yildiz CE, Onan B, et al. Scimitar syndrome: a complex form of anomalous pulmonary venous return. J Card Surg. 2011
 2. Chemin A, Bonnet D, Le Bourgeois M, et al. Respiratory outcome in children with scimitar syndrome. J Pediatr. 2013
 3. Brink J, Yong MS, d'Udekem Y, et al. Surgery for scimitar syndrome: the Melbourne experience. Interact Cardiovasc Thorac Surg. 2015
 4. Dupuis C, Charaf LA, Brevière GM, et al. « Infantile » form of the scimitar syndrome with pulmonary hypertension. Am J Cardiol. 1993
 5. Dusenbery SM, Geva T, Seale A, et al. Outcome predictors and implications for management of scimitar syndrome. Am Heart J. 2013
 6. Al Rukban H, Al Ghaihab M, Tamimi O, et al. Clinical spectrum of infantile scimitar syndrome: A tertiary center experience. Ann Pediatr Cardiol. 2014

Contact : nadia.nathan@aphp.fr