



HAL
open science

Traumatismes du levator ani après l'accouchement, de l'étirement à l'avulsion : revue de la littérature

Sylvie Billecocq, Marie-Pascale Morel, Xavier Fritel

► **To cite this version:**

Sylvie Billecocq, Marie-Pascale Morel, Xavier Fritel. Traumatismes du levator ani après l'accouchement, de l'étirement à l'avulsion : revue de la littérature. *Progrès en Urologie*, 2013, 23 (8), pp.511-8. <10.1016/j.purol.2013.04.003>. <inserm-00846021>

HAL Id: inserm-00846021

<https://inserm.hal.science/inserm-00846021v1>

Submitted on 18 Jul 2013

HAL is a multi-disciplinary open access archive for the deposit and dissemination of scientific research documents, whether they are published or not. The documents may come from teaching and research institutions in France or abroad, or from public or private research centers.

L'archive ouverte pluridisciplinaire HAL, est destinée au dépôt et à la diffusion de documents scientifiques de niveau recherche, publiés ou non, émanant des établissements d'enseignement et de recherche français ou étrangers, des laboratoires publics ou privés.



HAL Authorization

Titre

Traumatismes du levator ani après l'accouchement, de l'étirement à l'avulsion : revue de la littérature.

Levator ani trauma after childbirth, from stretch injury to avulsion: review of the literature.

Auteurs

Billecocq S (1), Morel M-P (2), Fritel X (3)

Institutions

1 Maternité Notre Dame de Bon Secours, groupe hospitalier Paris Saint-Joseph, France

2 Service d'Imagerie médicale Hôpital Léopold-Bellan, groupe hospitalier Paris Saint-Joseph, France

3 CHU de Poitiers, Université de Poitiers, Inserm CIC 802, France

Correspondance

Sylvie Billecocq

24/26 avenue Villemain 75014 PARIS

SBillecocq@hpsj.fr

Titre

Traumatismes du levator ani après l'accouchement, de l'étirement à l'avulsion : revue de la littérature.

Levator ani trauma after childbirth, from stretch injury to avulsion: review of the literature.

Résumé

But : Des traumatismes musculaires à type d'avulsion (désinsertion musculaire) ou de distension des muscles du plancher musculaire pelvien (levator ani) ont été mis en évidence dans 15 à 35% des accouchements. Notre but était de préciser les conséquences de ces traumatismes musculaires sur les symptômes fonctionnels et la statique pelvienne.

Matériel : Recherche bibliographique (2000—2013) sur PubMed avec les mots clés : *levator ani, ultrasound, magnetic resonance imaging, pelvic floor, obstetric trauma, pelvic organ prolapse, incontinence, delivery*. Soixante-quatorze articles ont été identifiés, 43 ont été retenus. Le niveau de preuve a été déterminé en utilisant la grille d'Oxford.

Résultats : L'extraction instrumentale a été retrouvée comme principal facteur de risque avec une prévalence des avulsions de 35% (NP3) à 72% (NP3) et un odd-ratio de 3,4 [NP3]. Quel que soit le mode d'évaluation, la force du plancher pelvien était diminuée dans 100 % des cas d'avulsion. Les avulsions ont été diagnostiquées cliniquement et ont pu être confirmées par IRM ou échographie (corrélation palpation/imagerie $k = 0,497$ [NP2] à 86 % [NP3]). Une association a été retrouvée avec un risque de prolapsus génital (odd-ratio de 2 [NP4] à 7 pour des prolapsus de grade 1[NP4]) et d'incontinence anale (16 % [NP3] à 72 % [NP4] avec un odd-ratio de 14 [NP4]).

Conclusion : Cette revue a montré que les avulsions musculaires obstétricales avaient des conséquences sur la statique pelvienne et la continence anale. Les modalités de l'évaluation musculaire du plancher pelvien postnatale restent à préciser.

Summary

Objective: Pelvic floor injuries as avulsion (disruption of the muscle) or overdistension were identified in 15 to 35% of deliveries. Our objective is to clarify the consequences of these muscles trauma on pelvic floor symptoms, pelvic organ prolapse and the management of postnatal assessment of pelvic floor function.

Method: The literature search was conducted over a period from 2000 to January 2013 using the PubMed database and the following keywords: levator ani, ultrasound, magnetic resonance imaging, pelvic floor, obstetric trauma, pelvic organ prolapse, incontinence, delivery, avulsion. Seventy-four articles were identified, 43 were selected. The level of evidence was determined using the Oxford table.

Results: The instrumental extraction was found as the main risk factor with a prevalence of avulsions from 35% (NP3) to 72% (NP3) and an odd-ratio of 3.4 [NP3]. Whatever the mode of assessment, the strength of the pelvic floor was reduced in 100% of cases of avulsion.

Avulsions were diagnosed clinically and could be confirmed by ultrasound or MRI (correlation palpation imaging/k = 0.497 [NP2] to 86% [NP3]). An association was found with the risk of genital prolapse (odd-ratio from 2 [NP4] to 7 for prolapse grade 1 [NP4]) and fecal incontinence (16% [NP3] to 72% [NP4] with an odd-ratio of 14 [NP4]).

Conclusion: This review has shown that obstetric muscle avulsions had an impact on pelvic organ prolapse and anal continence. The mode of the pelvic floor muscle postnatal assessment remains to be defined.

Mots clefs : levator ani, plancher pelvien ; échographie ; traumatisme obstétrical ; avulsion ; prolapsus ; incontinence urinaire ; incontinence anale.

Keywords: levator ani, pelvic floor; ultrasound; obstetrical trauma; avulsion; pelvic organ prolapse; urinary incontinence; fecal incontinence.

Introduction

Le plancher pelvien se décompose selon DeLancey en deux groupes musculaires, les muscles ilio-coccygiens et le muscle pubo-viscéral, complexe musculaire issu de la surface angulaire de la face postérieure du pubis, constitué des muscles pubo-coccygiens et du muscle pubo-rectal (1). Ce complexe musculaire réalise une forme en V dans un plan axial au niveau de la jonction ano-rectale. Il délimite avec l'arc pubien, en avant, l'aire du hiatus uro-génital (1,2).

DeLancey et son équipe en réalisant une modélisation de l'accouchement par voie basse ont déterminé l'importance des contraintes d'étirement subies par les différents faisceaux musculaires (3). Le ratio d'étirement (longueur finale/longueur initiale) est supérieur à 3 pour le muscle pubo-coccygien et à 2 pour le muscle pubo-rectal alors que le ratio d'étirement maximum supportable sans générer de traumatisme sur la structure intrinsèque du muscle est de 1,5 en dehors de l'accouchement (4).

L'étirement (bien supporté dans la majeure partie des accouchements) peut engendrer une lésion allant de l'élongation à l'avulsion (désinsertion). Avec les progrès de l'imagerie nous en savons de plus en plus sur ces lésions musculaires occultes. Le dépistage clinique des avulsions du plancher pelvien est recommandé dans le rapport conjoint de l'IUGA et de l'ICS de 2010 en présence de symptômes de dysfonction périnéale (5). Cependant, à ce jour, il n'existe pas encore de recommandations spécifiques sur les modalités de l'évaluation musculaire du plancher pelvien pour dépister ces traumatismes et évaluer la force musculaire résiduelle lors de l'examen post-natal.

Notre objectif dans cette revue de la littérature est de faire le point sur la fréquence et les facteurs de risques du traumatisme musculaire obstétrical, sur ses conséquences fonctionnelles (statique pelvienne, dysfonctions urinaire ou anale, force musculaire) et sur la faisabilité d'un diagnostic clinique. Nous discuterons également des modalités de l'examen

clinique du plancher pelvien en présence d'avulsions et de l'intérêt d'un examen clinique ano-rectal. Cette revue s'adresse à toutes les spécialités qui s'intéressent au plancher pelvien et ont besoin d'évaluer la force du plancher pelvien, en premier lieu aux rééducateurs bien sur, mais aussi aux prescripteurs de la rééducation périnéale.

Méthode

La recherche bibliographique a été réalisée sur une période allant de 2000 à janvier 2013 à l'aide de la base de données PubMed et des mots clefs suivants : levator ani, 3D ultrasound, magnetic resonance imaging, obstetric trauma, pelvic organ prolapse, urinary incontinence, vaginal delivery, levator abnormalities, underactive pelvic floor, levator ani injury, childbirth, avulsion , digital assessment, fecal incontinence.

Soixante-quatorze articles ont été identifiés, nous en avons sélectionné quarante-trois pour cette revue.

Les niveaux de preuves ont été gradés en utilisant la table du Centre d'Evidence-Based Medicine d'Oxford (www.cebm.net).

Résultats

1. Le traumatisme musculaire d'origine obstétricale

Dans une étude portant sur 160 primipares et 80 nullipares, DeLancey et al ont mis en évidence par IRM à 9 mois de l'accouchement 20% de lésions musculaires uni ou bilatérales dont 18% du muscle pubo-rectal et 2% du muscle ilio-coccygien, aucune lésion n'étant retrouvée chez les nullipares {NP3} (1). Dietz et Lanzarone ont réalisé une étude comparative de l'aspect du muscle pubo-viscéral par échographie 3D ante- et post-partum ; sur un effectif de 50 femmes, dont 39 ont accouché par voie basse, 14 présentent des lésions à type d'avulsion unilatérale ou bilatérale (approximativement 1 femme sur 3), aucune lésion n'est retrouvée parmi les 11 femmes césarisées; aucune asymétrie ou avulsion était notée en antepartum {NP4} (2). Dans une étude similaire sur un effectif de 20 primipares, Krofta et Otcenásek retrouvaient 4 avulsions unilatérales et 1 avulsion bilatérale, soit environ 1 femme sur 5 {NP4} (6).

Les traumatismes musculaires peuvent être classés comme majeur ou mineur (4). Le traumatisme majeur ou avulsion est, pour Dietz, une désinsertion complète des faisceaux musculaires au niveau de la face postérieure du pubis (4). Lors de ce traumatisme, le muscle pubo-rectal se rétracte en arrière et latéralement contre l'aponévrose du muscle obturateur interne laissant le hiatus uro-génital largement ouvert. Les culs de sac latéraux du vagin sont alors en contact direct avec la membrane obturatrice. Les traumatismes majeurs sont mis en évidence par une discontinuité du ou des faisceaux musculaires au niveau de l'arc pubien par échographie 3D ou par IRM. Le traumatisme mineur est, pour Dietz, défini en fonction de l'augmentation de surface du hiatus uro-génital lors d'une manœuvre de Valsalva, Dietz considère qu'au delà de 20% d'augmentation, l'étirement est irréversible (4). Dans une étude sur 367 femmes à 4 mois en post-partum, 13% présentaient une avulsion et sur un effectif de

200 femmes, 28,5% présentaient une aire du hiatus uro-génital augmentée de plus de 20% {NP3} (4). Pour DeLancey, le traumatisme musculaire mineur se définit en fonction du volume musculaire manquant évalué selon un score de 0 à 3 pour chaque coté : 0) muscle normal, 1) traumatisme léger, 2) traumatisme moyen, 3) avulsion complète. Un score total de 1 à 3 correspond à un traumatisme mineur, et un score de 4 à 6 à un traumatisme majeur (7), une avulsion unilatérale, cotée 3, est considérée par DeLancey comme un traumatisme majeur (7). (Fig. 1 et 2)

Pour Albrich et al, sur une population de 157 femmes, les traumatismes musculaires majeurs ou mineur étaient associés à l'accouchement par voie basse avec un risque 7 fois plus élevé qu'après césarienne {NP3} (8).

2. Les facteurs de risque pour le traumatisme musculaire obstétrical

Pour DeLancey et al, 66% des femmes ayant accouché par forceps présentaient une lésion musculaire contre 25% en cas révision utérine et 11% parmi les accouchements eutociques {NP3} (7). Dans le groupe avec lésions, les femmes étaient plus âgées. Cette étude met en avant le rôle délétère des forceps sur la structure musculaire du plancher pelvien. Ce résultat est confirmé par une étude ultérieure où DeLancey et al ont observé 53% de traumatisme majeur du levator ani chez les femmes ayant accouché avec forceps contre 28% chez celles ayant accouché par voie vaginale spontanée avec un odd ratio de 3,4 {NP3} (9).

Sur une population de 240 femmes primipares, Shek et Dietz n'observaient aucune avulsion dans le groupe césarisé, 22 avulsions sur 186 accouchements eutociques, 3 sur 34 accouchements avec révision utérine et 7 sur 20 accouchements par forceps ; en analyse univariée, la présentation en occipito-sacrée, les forceps, l'épisiotomie, la prolongation de la 2^{ème} phase de travail étaient retrouvés comme facteurs de risque, en analyse multivariée, seuls les forceps étaient retenus comme facteur de risque de traumatismes musculaires ; pour les traumatismes mineurs, la prolongation de la 2^{ème} phase de travail (OR=1,01) était le seul

facteur de risque associé à une augmentation de l'aire du hiatus lors d'une manœuvre de Valsalva {NP3} (4) .

Dans une étude prospective sur une population de 210 femmes, Valsky et al retrouvaient 18,6% de lésions musculaires, le périmètre crânien (PC) apparaissait comme un facteur de risque (OR= 2,08 si $PC \geq 35$ cm ; OR=3,343 si $PC \geq 35,5$ cm) ainsi que la prolongation de la 2^{ème} phase de travail (90min/ OR=2,05 ; 160min/ OR=3,55); un modèle incluant les 2 facteurs de risque montrait un OR de 5,32 quand la 2^{ème} phase ≥ 110 min et le $PC \geq 35,5$ cm ; dans cette étude, l'âge maternel n'était pas retrouvé significatif {NP3} (10).

Pour Krofta, sur un effectif de 66 femmes ayant accouché par forceps, 48 femmes (72,7%) présentaient une avulsion du muscle pubo-rectal dont 23 bilatérales (34,8%) et 25 unilatérales (37,9%) {NP3} (11).

3. Un facteur de risque de dysfonction périnéale

Les dysfonctions périnéales, prolapsus, incontinence urinaire, incontinence anale sont liées à l'accouchement par voie basse et à la primiparité (3). Différents auteurs se sont intéressés à leur lien éventuel avec les traumatismes musculaires.

3.1. Prolapsus génital

DeLancey et al, ont montré une association entre prolapsus et traumatisme majeur du levator ani en recherchant les traumatismes musculaires dans deux groupes distincts de femmes avec et sans prolapsus ; ils retrouvaient 55% de traumatismes musculaires majeurs dans le groupe prolapsus (151 femmes) contre 16% dans le groupe sans prolapsus (135 femmes) avec un OR de 7,3 ; un traumatisme musculaire était retrouvé chez 77% des femmes présentant un prolapsus du compartiment antérieur et 80% de celles présentant un prolapsus du compartiment médian, contre seulement 48% de celles présentant un prolapsus du compartiment postérieur {NP4} (9). Dans une étude rétrospective, Dietz a comparé les

données de l'examen clinique aux données de l'imagerie ; dans une population de 781 femmes, 415 femmes présentaient des prolapsus de stade 2 POP-Q ou plus et 181 femmes présentaient des lésions musculaires, 150 femmes parmi les 181 femmes avec lésion présentaient un prolapsus contre 265 parmi 600 femmes sans lésion musculaire ; Les femmes présentant des lésions musculaires du levator ani avaient 2 fois plus de risque de présenter un prolapsus ; les compartiments antérieur et médian étant les plus à risque {NP4} (12). Cela est confirmé par Dietz et Steensma dans une étude prospective sur une population de 333 femmes d'âge moyen 52,8 ans et parité moyenne 3 ; les prolapsus des compartiments antérieur et médian étaient plus fréquents et de grades plus élevés chez les femmes présentant des avulsions. Il n'était pas retrouvé d'association entre avulsion et prolapsus du compartiment postérieur dans cette étude {NP3} (13). Dans une étude où toutes les femmes présentaient des déchirures de l'appareil sphinctérien anal, Heilbrun constatait qu'à 12 mois en postpartum, le taux de prolapsus symptomatiques était de 35% chez les femmes présentant des lésions musculaires à type d'avulsion contre 15,5% chez les femmes sans lésion musculaire {NP3} (14). Une étude de Laterza et al s'est intéressée aux prolapsus non symptomatiques en postpartum immédiat ; les traumatismes du levator ani ont été mis en évidence au 3^{ème} jour en postpartum chez 20 femmes ayant accouché par voie basse, un groupe control identique de 20 femmes sans lésion a été constitué ; à 1 an postpartum, les prolapsus ont été quantifiés par POPQ ; la prévalence de prolapsus de grade 1 intéressant un ou plusieurs compartiments était significativement plus élevée dans le groupe avec lésions ; l'absence de prolapsus était plus importante dans le groupe sans lésion. Cette étude porte sur un effectif restreint, elle suggère cependant que les femmes qui présentent une lésion musculaire du levator ani ont un risque 7 fois plus élevé de développer un prolapsus de stade 1 intéressant un ou plusieurs compartiments à un an de l'accouchement que les femmes sans lésion {NP4} (15).

3.2. Dysfonction urinaire

Morgan et al ont conduit une étude prospective sur la symptomatologie urinaire chez 151 femmes d'âge moyen 56 ans présentant un prolapsus, réparties en 3 groupes : levator ani intègre, traumatismes majeurs et traumatismes mineurs du levator ani. Les femmes présentant des traumatismes majeurs présentaient 4 fois moins d'incontinence urinaire d'effort que celle avec des muscles intègres, la dysurie n'était pas associée à la présence d'une lésion musculaire {NP3} (16). Cela confirme en partie les résultats d'une étude rétrospective de Dietz sur 420 dossiers de femmes d'âge moyen 55 ans présentant des symptômes urinaires. Parmi elles, 104 femmes (25%) présentaient des avulsions du muscle pubo-rectal à l'échographie ; ces femmes présentaient moins de symptômes urinaires, d'IUE ou d'urgenterie mais elles présentaient plus de prolapsus et de dysurie {NP4} (17). Une étude prospective sur une population de 333 femmes consultant pour des troubles urinaires ou des troubles de la statique pelvienne d'âge moyen 53 ans a été menée par Dietz et Steensma (13). Ils retrouvaient 15% d'avulsion parmi les femmes ayant accouché par voie basse mais ne retrouvaient pas d'association entre avulsion et incontinence urinaire, ou entre avulsion et variables urodynamiques {NP4} (13). Dans une autre étude rétrospective sur une population de 335 femmes d'âge moyen 55 ans, les auteurs ne retrouvaient pas d'association entre avulsion et incontinence urinaire {NP4} (18). Une étude prospective de Heilbrun et al s'est intéressée aux conséquences pelvipérinéales à 12 mois de l'accouchement chez 206 primipares de 28 ans en moyenne. Ils n'ont pas retrouvé d'association entre traumatismes musculaires majeur ou mineur du levator ani et symptômes d'IUE {NP3} (14).

3.3. Incontinence anale

Dans une étude de DeLancey et al, le groupe des patientes avec lésions musculaires du muscle pubo-viscéral présentaient plus de ruptures du sphincter anal; l'étude ne dit pas si elles présentaient des symptômes d'incontinence {NP3} (7). Inversement, Steensma et al

observaient dans une étude sur 164 patientes ayant accouché par voie basse que la population avec lésion sphinctérienne présentait plus de lésions musculaires du levator ani {NP4} (19) ce que confirme l'étude de Heilbrun et DeLancey qui retrouvaient pour les femmes ayant rupture sphinctérienne et avulsion, un taux d'incontinence anale plus élevé, 35,5% contre 16,7% chez les femmes ayant une rupture sphinctérienne seule {NP3} (14). L'incontinence anale semble plus fréquente en cas de lésion du plancher pelvien. Weinstein et al retrouvaient 72% de traumatismes mineurs ou majeurs du muscle pubo-rectal dans une population de 25 patientes présentant une incontinence anale versus 53% dans un groupe control non symptomatique {NP4} (20). Une étude de Bharucha et al comportant 52 femmes présentant une incontinence fécale retrouvait 16% de lésions musculaires du muscle pubo-rectal, ces lésions étaient associées à une variation moindre de l'angle ano-rectal et à des symptômes d'urgence aux selles. Un lien était retrouvé entre incontinence fécale et lésions musculaires; dans cette étude, la présence concomitante d'atteinte des sphincters interne et/ou externe n'était pas précisée {NP3} (21). Dans une étude ultérieure, Bharucha et al ont confirmé la réduction moindre de l'angle ano-rectal lors de lésion du muscle pubo-rectal et d'ascension moins importante du plancher pelvien chez les patientes présentant une incontinence fécale et proposent ce signe clinique comme marqueur de l'atteinte des muscles du plancher pelvien et principalement du muscle pubo-rectal chez les patientes avec une incontinence anale {NP3} (22). Cette donnée est contestée par l'étude de Chantarasorn et al qui n'ont pas retrouvé de lien entre incontinence anale et lésion du muscle pubo-rectal; les lésions sphinctériennes n'étaient pas prises en compte dans cette étude {NP4} (23)

Valsky et al retrouvaient 50% de lésions du levator ani dans une population de 28 femmes ayant eu une réparation sphinctérienne en salle de naissance {NP4} (24).

3.4. Force musculaire

Steensma et al ont montré que la diminution de la force musculaire, objectivée par une réduction moindre de l'aire du hiatus uro-génital à l'échographie 2D/3D, était associée à l'incontinence anale {NP3} (25). Fernandez et al en corrélant manométrie anorectale et dynamométrie périnéale sur un effectif de 53 patientes concluaient que la sévérité de l'incontinence anale était liée à la diminution de la force du plancher pelvien {NP4} (26). Lewickly-Gaupp et DeLancey ont comparé la structure et la force du plancher pelvien chez des femmes continentales aux selles/gaz (score de Wexner < 4), jeunes et plus âgées à celles de femmes plus âgées, incontinentes aux selles (score de Wexner > 8). Ces dernières présentaient plus de lésions musculaires (OR=14), développaient une force moins importante et une course musculaire moindre {NP4} (27).

Dans une étude de DeLancey et al portant sur 151 femmes présentant un prolapsus et un groupe contrôle de 135 femmes sans prolapsus, la force musculaire a été enregistrée par spéculum dynamométrique et les lésions anatomiques quantifiés par IRM en score de 0-6 ; la force musculaire était plus élevée chez les femmes sans lésion musculaire que chez les femmes présentant des traumatismes mineurs ou majeurs et cela dans les 2 groupes. En revanche, le tonus de base était identique dans tous les groupes {NP4} (9). Steensma et al ont étudié la prévalence des lésions musculaires chez 352 femmes ; parmi les femmes présentant une diminution de la force, ils ont retrouvé 53,8% de lésions musculaires (leur capacité à obturer le hiatus uro-génital étant moindre), contre 16,1% dans le groupe force normale {NP4} (28). Dietz et Shek dans une étude rétrospective sur 1112 femmes ont corrélié l'évaluation de la force manuellement selon l'échelle d'Oxford modifiée à la présence de lésions diagnostiquées par échographie 3D/4D. Ils ont retrouvé 23% de lésions musculaires, toutes associées à une diminution de la force musculaire {NP4} (29). Dans une étude rétrospective

portant sur 433 dossiers, Dietz et al ont corrélié la fonction musculaire à la présence de traumatismes majeurs ou mineurs à 5mois en post-partum ; les mesures échographiques du diamètre antéropostérieur du hiatus urogénital, de l'élévation du col vésical, de la modification de l'angle d'inclinaison du plancher pelvien, de l'aire du hiatus ont été réalisées au repos et lors d'une contraction maximale du plancher pelvien. La fonction musculaire a été évaluée par la différentielle entre ces deux mesures et par un testing manuel selon l'échelle oxford modifiée ; ils ont retrouvé 15% d'avulsions et 21% de traumatismes mineurs, tous associés à une diminution de la fonction musculaire plus facilement détectable par la palpation que par la mesure échographique dans le cadre du post-partum à 5 mois de l'accouchement {NP4} (30).

4. Diagnostique clinique du traumatisme musculaire

Dans une étude comportant 110 femmes, Dietz et Shek retrouvaient une corrélation modérée entre le diagnostic par échographie 3D/4D des lésions musculaires et le diagnostic clinique par palpation réalisé par 2 rééducateurs spécialisés, l'indice de Kappa augmentait avec l'expérience de l'examineur (examineur spécialisé $k=0,391$; examineur spécialisé et expérimenté $k=0,495$) ; ils observaient 81% de résultats identiques entre les 2 examinateurs ($k=0,411$ corrélation modérée) {NP2} (31). Kearney et al montraient que les lésions musculaires diagnostiquées à l'examen clinique étaient confirmées par l'IRM et qu'il n'existait pas sur cet échantillon de 29 femmes d'erreur de diagnostic clinique ou de surestimation des lésions ; en revanche, les cas diagnostiqués à l'examen clinique ne représentaient que 50% des cas diagnostiqués par l'IRM. La corrélation entre examinateurs pour la détection à l'examen clinique des lésions musculaires était jugée satisfaisante, les examinateurs étant d'accord entre eux à 72,7% pour la présence d'une lésion et à 83,3% pour l'absence d'une lésion {NP3} (32). Plus récemment, une étude rétrospective de Fernandi et al, comportant 266 femmes {NP4} (33) et une étude prospective de Krugger et al portant sur 68

femmes {NP3} (34) retrouvaient une corrélation de 86% entre examen clinique et échographie 3D {NP3}. Pour Krugger et al, une distance supérieure à 3 travers de doigt entre les 2 insertions pubiennes du muscle serait un signe clinique prédictif d'avulsion {NP3} (34).

Dans une étude portant sur 295 femmes, Dietz et al se sont intéressés à la mesure clinique de la distance urètre-anus lors d'une manœuvre de Valsalva (béance vulvaire longitudinale + distance ano-vulvaire) comme signe clinique prédictif d'avulsion (35). Dans une étude antérieure, ils avaient montré que lors d'une manœuvre de Valsalva, chacune des deux mesures étaient corrélées à la mesure de l'aire du hiatus mais que la somme des deux était la valeur la plus fortement associée à la taille du hiatus {NP4} (36). Une distance urètre-anus $\geq 8,5$ cm à l'examen clinique semblait être un facteur prédictif d'avulsion (OR =5,32) cependant la mesure échographique de l'aire du hiatus $\geq 30\text{cm}^2$ semble être encore plus fiable (OR=11,64) {NP2} (35).

Une étude de Branham a comparé l'épaisseur et les désinsertions musculaires du plancher pelvien par IRM chez 45 primipares à 6 semaines et 6 mois de l'accouchement ; les patientes qui conservaient des anomalies à 6 mois ont des lésions plus globales touchant iliococcygiens et puborectalis ; les patientes qui retrouvaient un muscle normal avaient des lésions du puborectalis de façon élective ; la récupération pourrait s'expliquer par la non-détection des faisceaux musculaires en raison de leur grande finesse à 6 semaines, finesse possiblement due à une neuropathie réversible {NP3} (37).

Discussion

Les traumatismes musculaires du plancher pelvien majeurs ou mineurs sont liés à l'accouchement par voie basse. L'aide instrumentale par forceps est l'intervention qui est le plus significativement associée à la survenue de traumatisme musculaire majeur du muscle

pubo-rectal (4,7,9,11). D'autres facteurs de risques sont retrouvés comme une seconde phase de travail prolongée, la présentation en occipito-sacrée et un âge plus élevé (7).

Le retentissement fonctionnel sur la statique pelvienne se traduit par une association entre lésion musculaire du levator ani et prolapsus (9,13-16). Il semblerait que les compartiments antérieur et médian soient les plus concernés (9,13,14). Sur le versant urinaire, il n'est pas retrouvé d'association entre incontinence urinaire et présence de lésions musculaires du levator ani que ce soit dans la période du post-partum ou plus tard dans la vie de la femme (14,15,17-19). Sur le versant ano-rectal, les atteintes du muscle pubo-rectal sont associées à des symptômes d'urgence aux selles (27,28). Les traumatismes musculaires du plancher pelvien et les déchirures sphinctériennes sont souvent associés, la prévalence d'avulsions est plus importante dans la population présentant une déchirure sphinctérienne (7,14,20,21). Il semblerait que l'association déchirure sphinctérienne – avulsion du muscle pubo-rectal favorise l'apparition d'incontinence anale (15,21) dont la sévérité est liée à la diminution de la force du plancher pelvien (24,25).

Le retentissement sur la fonction musculaire se traduit par une diminution de la force musculaire, une réduction moindre du hiatus uro-génital (9,29-31) et de l'angle ano-rectal (27,28). Des études ultérieures semblent nécessaires pour dire si les traumatismes musculaires conditionnent les effets de la rééducation périnéale sur la récupération de la fonction musculaire (29).

Le diagnostic clinique des lésions musculaires par la palpation est fiable et reproductible mais semble sous-estimer les lésions par rapport à l'imagerie (32-35). Il paraît raisonnable d'attendre le 6^{ème} mois pour porter le diagnostic clinique d'avulsion devant l'absence de récupération musculaire d'un traumatisme musculaire suspecté lors de l'examen clinique en postpartum (37).

Pour aider au diagnostic clinique des traumatismes musculaires, Dietz propose un modèle basé sur les antécédents gynécologiques et obstétricaux et l'examen clinique endo-vaginal (38). Ce modèle pourrait être enrichi par les signes cliniques proposés par Bharrucha, comme la variation moindre de l'angle ano-rectal et l'ascension moins importante du plancher pelvien, associés à un historique d'urgence aux selles (22).

Le lien entre prolapsus et lésion musculaire du levator ani pourrait s'expliquer par l'élargissement du hiatus des releveurs et la béance vulvaire qui favoriseraient à leur tour la hernie du vagin et de l'utérus en position debout. L'intérêt d'un diagnostic précoce serait la prise en charge rééducative de ces patientes à risque majoré. Nous savons aujourd'hui que les exercices de contractions volontaires du plancher pelvien améliore le grade et limite l'aggravation des prolapsus (44).

Nous n'avons pas retrouvé d'étude sur l'association entre traumatisme musculaire et syndrome du périnée descendant/descendu. Il existe cependant des arguments physiopathologiques laissant penser qu'une lésion obstétricale du plancher pelvien pourrait favoriser un périnée descendant. Une étude de Dietz a montré qu'après un accouchement par voie basse, l'augmentation de la mobilité du noyau fibreux central lors d'une manœuvre de Valsalva était associée à une augmentation de surface du hiatus uro-génital (39). Les lésions du levator ani ne sont pas précisées dans cette étude. La mobilité du noyau fibreux central du périnée est liée à l'augmentation de l'aire du hiatus (39). Or nous savons que les traumatismes musculaires en sont en partie responsables (7,40,41), un possible lien entre périnée descendant et avulsion est donc envisageable.

Il est acquis aujourd'hui que l'évaluation de la force musculaire selon l'échelle d'Oxford modifiée (testing manuel de Laycock sur 5) est subjective, opérateur dépendante, et peu reproductible (42). Le rapport Messelink pour l'ICS (43) recommande d'évaluer la

contraction volontaire en demandant une fermeture active du hiatus uro-génital et de la qualifier d'absente, faible, normale ou forte (43). La palpation à 2 doigts mesure le hiatus uro-génital. L'IUGA recommande la recherche des lésions musculaires dans le cadre des dysfonctions périnéales (5), il nous semble important de les rechercher de façon précoce dans l'examen du postpartum. Un muscle faible et une fermeture latérale incomplète du hiatus uro-génital en sont les premiers signes cliniques. Il nous semble important d'évaluer les conséquences mécaniques des avulsions qui menacent la continence anale : la diminution de la force musculaire et la fermeture incomplète de l'angle ano-rectal.

Conclusion

Les lésions musculaires du plancher pelvien sont fréquentes après un premier accouchement elles sont un facteur de risque pour la survenue plus tard d'un prolapsus génital. Elles menacent la continence anale, leur association fréquente à des ruptures sphinctériennes majore ce risque. Leur retentissement sur la fonction anorectale fait discuter l'examen clinique de ce compartiment en cas de suspicion d'avulsion.

Déclaration d'intérêts

Les auteurs déclarent ne pas avoir de conflits d'intérêts en relation avec cet article.

Références

- 1 DeLancey J, Kearney R, Chou Q, MD, Speights S, MD, Binno S. The Appearance of Levator Ani Muscle Abnormalities in Magnetic Resonance Images After Vaginal Delivery. *Obstet Gynecol* 2003;101:46–53.
- 2 Dietz HP, Lanzarone V. Levator Trauma After Vaginal Delivery. *Obstet Gynecol* 2005;106:707–12
- 3 Lien KC, Mooney B, DeLancey JO, Ashton-Miller J. Levator ani muscle stretch induced by simulated vaginal birth. *Obstet Gynecol* 2004;103:31–40.
- 4 Shek K, Dietz H. Intrapartum risk factors for levator trauma. *BJOG* 2010;17:1485–92.
- 5 Haylen B, de Ridder D, Freeman R, Swift S, Berghmans B, Lee J, Monga A, Petri E, Rizk D, Sand P, Schaer G. An International Urogynecological Association (IUGA)/International Continence Society (ICS) joint report on the terminology for female pelvic floor dysfunction. *Int Urogynecol J* 2010;21:5–26
- 6 Krofta, Otcenásek M. Birth injury of the puborectalis muscle--3D ultrasound. *Ceska Gynekol* 2006;71:318-22.
- 7 Kearney R, Miller J, Ashton-Miller J, PHD, DeLancey J. Obstetric Factors Associated With Levator Ani Muscle Injury After Vaginal Birth. *Obstet Gynecol* 2006;107:144–9
- 8 Albrich S, Laterza R, Skala C, Salvatore S, Koelbl H, Naumann G. Impact of mode of delivery on levator morphology: a prospective observational study with three-dimensional ultrasound early in the postpartum period. *BJOG* 2012;119:51–61.
- 9 DeLancey JO, Morgan D, Fenner D, Kearney R, Guire K, Miller J, PhD, Hussain H, Umek W, Hsu Y, Ashton-Miller J. Comparison of Levator Ani Muscle Defects and Function in Women With and Without Pelvic Organ Prolapse. *Obstet Gynecol* 2007;109:295–302.
- 10 Valsky DV, Lipschuetz M, Bord A, et al. Fetal head circumference and length of second stage of labor are risk factors for levator ani muscle injury, diagnosed by 3-dimensional

transperineal ultrasound in primiparous women. *Am J Obstet Gynecol* 2009;201:91.e1-7.

11 Krofta L, Otcenásek M, Kasíková E, Feyereisl J. Pubococcygeus-puborectalis trauma after forceps delivery: evaluation of the levator ani muscle with 3D/4D ultrasound. *Int Urogynecol J* 2009;20:1175-81.

12 Dietz HP, Simpson JM. Levator trauma is associated with pelvic organ prolapse. *BJOG* 2008;115:979-84.

13 Dietz HP, Steensma AB. The prevalence of major abnormalities of the levator ani in urogynaecological patients. *BJOG* 2006;113:225–30.

14 Heilbrun M, Nygaard I, Lockhart M, Richter H, Brown M, Kenton K, Rahn D, Thomas J, Weidner A, Nager C, DeLancey JO. Correlation between Levator Ani Muscle Injuries on MRI and Fecal Incontinence, Pelvic Organ Prolapse and Urinary Incontinence in Primiparous women. *Int Urogynecol J* 2009;20:967-72.

15 Laterza RM, Schrutka L, Albrich S, Naumann G, Koelbl H. Early anatomical changes of pelvic floor support 1 year after levator trauma: a prospective case-control study. *Neurourol Urodyn* 2011;30:867.

16 Morgan D, Cardoza P, Guire K, Fenner D, DeLancey JO. Levator ani defect status and lower urinary tract symptoms in women with pelvic organ prolapse. *Int Urogynecol J* 2010;21: 47–52.

17 Dietz HP, Kirby A, Shek KL, Bedwell PJ. Does avulsion of the puborectalis muscle affect bladder function? *Int Urogynecol J* 2009;20:967–72.

18 Steensma A, Konstantinovic M, Burger C, Ridder D, Timmerman D, Deprest J. Prevalence of major levator abnormalities in symptomatic patients with an underactive pelvic floor contraction. *Int Urogynecol J* 2010; 21:861–7.

19 Steensma A, Schweitzer K, Burger C, Schouten W. Are anal sphincter injuries related to levator abnormalities? *Ultrasound Obstet Gynecol* 2007;30:367-455.

- 20 Weinstein M, Pretorius D, Jung S, Nager C, Mittal R. Anatomic defects in the puborectalis muscle in women with fecal incontinence. *Ultrasound Obstet Gynecol* 2007;30:547-653.
- 21 Bharucha A, Fletcher J, Harper C, Hough D, Daube J, Stevens C, Seide B, Riederer S, Zinsmeister A. Relationship between symptoms and disordered continence mechanisms in women with idiopathic faecal incontinence. *Gut* 2005;54:546–555
- 22 Bharucha A, Fletcher J, Melton J, Zinsmeister A. Obstetric trauma, pelvic floor injury and fecal incontinence: a population-based case–control study. *Am J Gastroenterol* 2012;107:902–11.
- 23 Chantarasorn V, Shek K, Dietz HP. Sonographic detection of puborectalis muscle avulsion is not associated with anal incontinence. *Aust NZ J Obstet Gynaecol* 2011;51:130-5.
- 24 Valsky D, Malkiel A, Savchev S, Messing B, Hochner-Celnikier D, Yagel S. 3D transperineal ultrasound follow-up of intrapartum anal sphincter tears and functional correlation with clinical complaints. *Ultrasound Obstet Gynecol* 2007;30:367–455.
- 25 Steensma A, Konstantinovic M, Burge C, Ridder D, Timmerman D, Deprest J. Prevalence of major levator abnormalities in symptomatic patients with an underactive pelvic floor contraction. *Int Urogynecol J* 2010;21:861–7.
- 26 Fernandez-Fraga X, Azpiroz F, Malagelada JR. Significance of pelvic floor muscles in anal incontinence. *Gastroenterology* 2002;123:1441-50.
- 27 Lewicky-Gaupp C, Brincat C, Yousuf A, et al. Fecal incontinence in older women: are levator ani defects a factor? *Am J Obstet Gynecol* 2010;202:491-6.
- 28 Steensma A, Konstantinovic M, Domali E, Timmerman D, Deprest J. Incidence and prevalence of levator abnormalities in women with an underactive pelvic floor contraction and pelvic floor symptoms. *Int Urogynecol J* 2010;21:861-7.

- 29 Dietz HP, Shek C. Levator avulsion and grading of pelvic floor muscle strength. *Int Urogynecol J* 2008;19:633–6.
- 30 Rojas G, Shek K, Dietz HP. The impact of levator trauma on pelvic floor muscle function. *Neurourol Urodyn* 2012;31:1072-3.
- 31 Dietz HP, Shek K. Validity and reproducibility of the digital detection of levator trauma. *Int Urogynecol J* 2008; 19:1097–101.
- 32 Kearney R, Miller J, DeLancey J. Interrater Reliability and Physical Examination of the Pubovisceral Portion of the Levator Ani Muscle, Validity Comparisons Using MR Imaging. *Neurourol Urodyn* 2006;25:50-4
- 33 Fernandi M, Shek K, Dietz HP. Diagnosis of levator avulsion injury : a comparison of three methods. *Neurourol Urodyn* 2010;29:1019-20.
- 34 Kruger J, Dietz HP, Botelho C, Dumoulin C. Can we feel with our finger as well as we see with ultrasound? *Neurourol Urodyn* 2010;29:1176-7.
- 35 Volløyhaug I, Wong V, Shek KL, Dietz HP. Does levator avulsion cause distension of the genital hiatus and perineal body? *Neurourol Urodyn* 2012;24:1161-5.
- 36 Khunda A, Shek K, Dietz H. Can ballooning of the levator hiatus be determined clinically? *Neurourol Urodyn* 2011;30,6:1036-8
- 37 Branham V, Thomas J, Jaffe T, Crockett M, South M, Jamison M, Weidner A. Levator ani abnormality six weeks after delivery persists at six months. *Am J Obstet Gynecol* 2007;197:65.e1-6.
- 38 Dietz HP, Kirby A. Modeling the likelihood of levator avulsion in a urogynaecological population. *Aust NZ J Obstet Gynaecol* 2010;50:268–72.

- 39 Stüpp L, Magalhaes Resende AP, Oliveira E, Aquino Castro R, Castello Girao MJB, Ferreira Sartori MG. Pelvic floor muscle training for treatment of organ prolapse: an assessor-blinded randomized controlled trial. *Int Urogynecol J* 2011;22:2133-9.
- 40 Chantarasorn V, Shek K, Dietz HP. Mobility of the perineal body before and after childbirth. *Int Urogynecol J* 2010;21:S39
- 41 Athanasiou S, Chaliha C, Toozs-Hobson P, Salvatore S, Khullar V, Cardozo L. Direct imaging of the pelvic floor muscles using two-dimensional ultrasound: a comparison of women with urogenital prolapse versus controls. *BJOG* 2007;114:882–8.
- 42 Dietz HP, Bhalla R, Chantarasorn, Shek K. Avulsion of the puborectalis muscle is associated with asymmetry of the levator hiatus. *Ultrasound Obstet Gynecol* 2011;37:723-6.
- 43 Deffieux X, Trichot C, Bontoux LM, Demoulin G, Thubert T, Faivre E. Testing périnéal et incontinence urinaire masquée. *Pelvi-périnéologie* 2011;6:59-64.
- 44 Messelink B, et al. Standardization of Terminology of Pelvic Floor Muscle Function and Dysfunction: Report From the Pelvic Floor Clinical Assessment Group of the International Continence Society. *Neurourol Urodyn* 2005;24:374-80.

Figure 1 : IRM périnéale (GE, 1.5 Tesla, pondération T2, épaisseur de coupe :4mm)

IRM normale Axial T2. Pubo-rectal continu, symétrique inséré de part et d'autre de la symphyse pubienne. PR : pubo-rectal ; SP : symphyse pubienne ; OI : obturateur-interne ; U : urètre ; V : vagin ; R : rectum

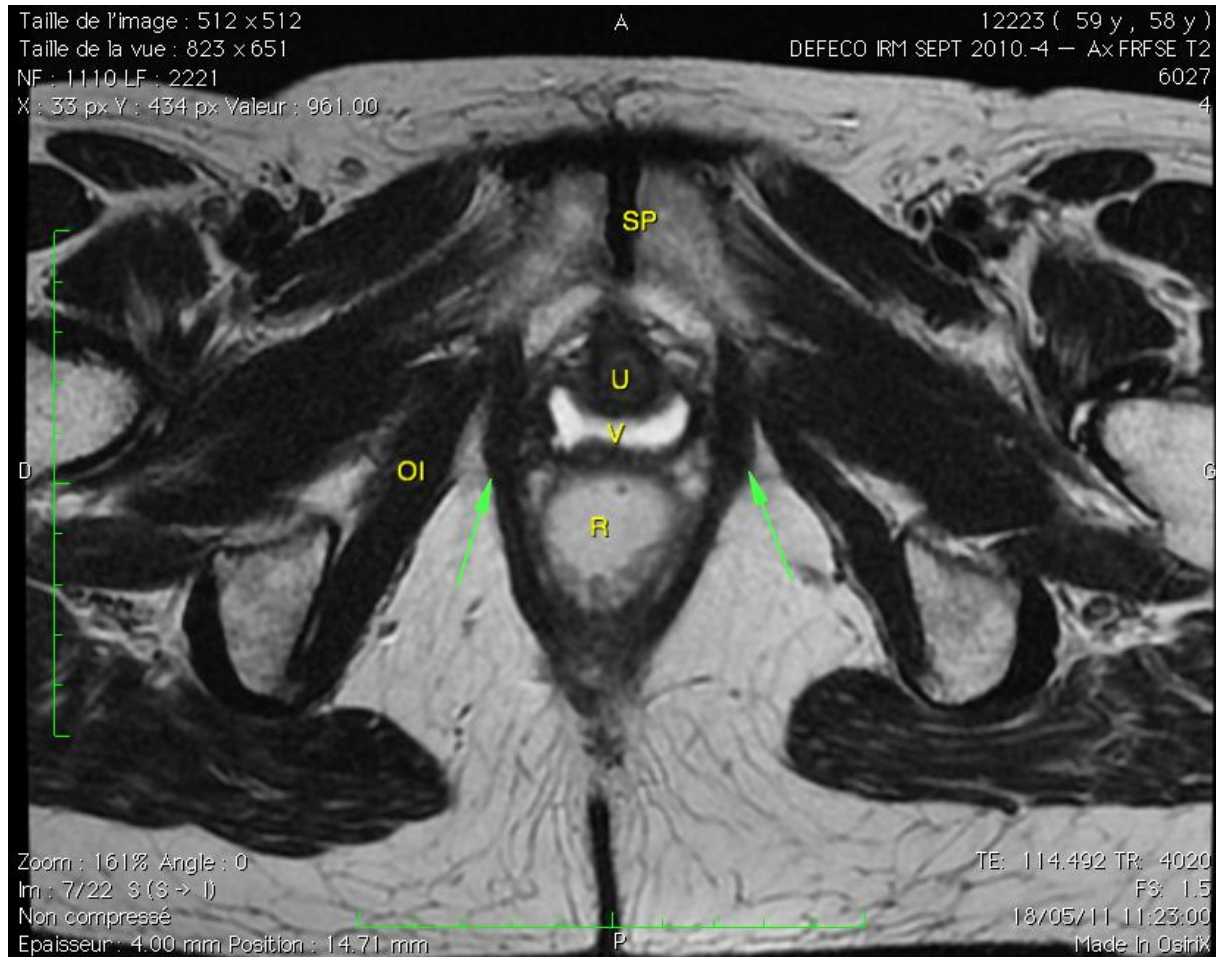


Figure 2 : IRM périnéale (GE, 1.5 Tesla, pondération T2, épaisseur de coupe :4mm)

Avulsion bilatérale Axial T2. Pubo- rectal aminci, avec désinsertion bilatérale de la symphyse pubienne ; portions antérieures rétractées et orientées latéralement au contact de la partie médiane du muscle obturateur interne à droite et à gauche.

PR : pubo-rectal ; SP : symphyse pubienne ; OI : obturateur-interne ; U : urètre ; V : vagin ;

R : rectum

